


**PENGARUH EKSTRAK TAUGE (*Phaseolus radiatus*) TERHADAP
KERUSAKAN SEL GINJAL MENCIT (*Mus musculus*) YANG
DIINDUKSI PARASETAMOL**

SKRIPSI

**Untuk Memenuhi Persyaratan
Memperoleh Gelar Sarjana Kedokteran**



Aditya Iqbal Maulana

G.0007028

**FAKULTAS KEDOKTERAN
UNIVERSITAS SEBELAS MARET**

Surakarta

2010

PENGESAHAN SKRIPSI

**Skripsi dengan judul : Pengaruh Ekstrak Tauge (*Phaseolus radiatus*)
terhadap Kerusakan Sel Ginjal Mencit (*Mus musculus*) yang
Diinduksi Parasetamol**

Aditya Iqbal Maulana, NIM/Semester : G.0007028/VI, Tahun: 2010

Telah diuji dan sudah disahkan di hadapan Dewan Penguji Skripsi
Fakultas Kedokteran Universitas Sebelas Maret
Pada Hari Kamis, Tanggal 22 Juli Tahun 2010

Pembimbing Utama

Nama : **E. Listyaningsih S., dr., M.Kes**
NIP : **19640810 199802 2001**

Pembimbing Pendamping

Nama : **Anik Lestari, dr., MKes.**
NIP : **19680805 200112 2001**

Penguji Utama

Nama : **S. B. Widjokongko, dr., MPd.**
NIP : **19481231 197609 1001**

Anggota Penguji

Nama : **Muthmainah, dr., MKes.**
NIP : **19660702 199802 2001**

Surakarta, 22 Juli 2010

Ketua Tim Skripsi

Dekan FK UNS

Sri Wahjono, dr.,M.Kes,DAFK
NIP : **19450824 197310 1001**

Prof. Dr. A.A. Subijanto, dr., M.S
NIP : **19481107 197310 1003**

PERNYATAAN

Dengan ini menyatakan bahwa dalam skripsi ini tidak terdapat karya yang pernah diajukan untuk memperoleh gelar kesarjanaan di suatu Perguruan Tinggi, dan sepanjang pengetahuan saya juga tidak terdapat karya atau pendapat yang pernah ditulis atau diterbitkan oleh orang lain, kecuali secara tertulis diacu dalam naskah dan disebutkan dalam daftar pustaka.

Surakarta, 22 Juli 2010

Aditya Iqbal Maulana

NIM: G.0007028

ABSTRAK

Aditya Iqbal Maulana, G.0007028, 2010. Pengaruh Ekstrak Tauge (*Phaseolus radiatus*) terhadap Kerusakan Sel Ginjal Mencit (*Mus musculus*) yang Diinduksi Parasetamol. Skripsi, Fakultas Kedokteran, Universitas Sebelas Maret, Surakarta.

Tujuan Penelitian: Tauge mengandung antioksidan yang dapat menangkal radikal bebas dan mengurangi terbentuknya NAPQI (*N-acetyl-para-benzoquinoneimine*) yang dihasilkan dari metabolisme parasetamol. Penelitian ini bertujuan untuk mengetahui pengaruh ekstrak tauge terhadap kerusakan sel ginjal mencit yang diinduksi parasetamol dan apakah peningkatan dosis ekstrak tauge dapat meningkatkan efek proteksi terhadap kerusakan sel ginjal mencit yang diinduksi parasetamol.

Metode Penelitian: Penelitian ini bersifat eksperimental laboratorik dengan *post test only controlled group design*. Sampel berupa mencit jantan, galur *Swiss webster* berumur 2-3 bulan dengan berat badan ± 20 gr. Sampel dengan teknik *incidental sampling* sebanyak 28 ekor dibagi dalam 4 kelompok, masing-masing kelompok terdiri dari 7 ekor mencit. Kelompok kontrol (K) dan kelompok perlakuan 1 (P1), mencit diberi aquades selama 14 hari sebagai. Kelompok perlakuan 2 (P2), mencit diberi ekstrak tauge dosis I selama 14 hari. Kelompok perlakuan 3 (P3), mencit diberi ekstrak tauge dosis II. Parasetamol dosis 0,1 ml/ 20 grBB mencit diberikan pada kelompok P1, P2, dan P3 pada hari ke-12, 13, dan 14. Hari ke-15, mencit dikorbankan kemudian ginjal mencit dibuat preparat dengan metode blok parafin dan pengecatan Hematoksilin Eosin (HE). Gambaran histologis ginjal diamati dan dinilai berdasarkan jumlah kerusakan histologis yang berupa penjumlahan inti piknosis, karioreksis, dan kariolisis. Data dianalisis dengan menggunakan uji *One-Way ANOVA* ($\alpha = 0,05$) dan dilanjutkan dengan uji *Post Hoc Multiple Comparisons* (LSD) ($\alpha = 0,05$).

Hasil Penelitian: Hasil uji *One-Way ANOVA* menunjukkan adanya perbedaan yang bermakna antara keempat kelompok. Hasil uji LSD menunjukkan adanya perbedaan yang bermakna antara K-P1, K-P2, P1-P2, P1-P3, dan P2-P3 ; serta perbedaan tidak bermakna antara K-P3.

Simpulan Penelitian: Ekstrak tauge dapat mengurangi kerusakan sel ginjal mencit yang diinduksi parasetamol dan peningkatan dosis ekstrak tauge dapat meningkatkan efek proteksi terhadap kerusakan sel ginjal mencit.

Kata kunci: ekstrak tauge, parasetamol, kerusakan sel ginjal mencit.

ABSTRACT

Aditya Iqbal Maulana, G.0007028, 2010. The Influence of Mungbean (*Phaseolus radiatus*) Sprout Extracts to Renal Cell Damaging of Mice (*Mus musculus*) that be Induced by Paracetamol. Script, Faculty of Medicine, Sebelas Maret University, Surakarta.

Objective: Mungbean sprouts has antioxidant as a protection of free radicals and reducing NAPQI which produced by paracetamol metabolism. The objective are to know the influence of mungbean sprout extracts to the renal cell damaging of mice which is induced by paracetamol and the increase of mungbean sprout extracts dose can also increase protection effect to the renal cell damaging of mice which is induced by paracetamol.

Methods: This was laboratory experimental research with post test only controlled group design. Samples in this research were twenty eight male mice, Swiss webster type, 2-3 months old age and \pm 20 gr of each weight. Samples divided into 4 groups, each group has seven mice. Mice for control group (K) and the first treatment group (P1) will be given aquades for 14 days in a row. The second treatment group (P2) will be given mungbean sprout extracts dose I for 14 days in a row. The third treatment group (P3) will be given mungbean sprout extracts dose II for 14 days in a row. Paracetamol will be given to P1, P2, and P3, with dose 0,1 ml/ 20 gr weight of mice on the day 12, 13, and 14. Finally on day 15th, mice are sacrificed with neck dislocation. After that, we made preparate from the renal that painted by Hematoxillin Eosin. Renal histological is observed and scored base on quantifying of renal histological damaging on karyopyknosis, karyorrhesis, and karyolysis. Data are analyzed by One-Way ANOVA test ($\alpha= 0,05$), and continued by Post Hoc Multiple Comparisons test (LSD) ($\alpha= 0,05$).

Results: Result of One-Way ANOVA shows that there was a significant of degree between 4 groups. Result of LSD method there was a significant of degree between K-P1, K-P2, P1-P2, P1-P3, and P2-P3 groups; and also it wasn't a significant of degree between K-P3.

Conclusion: The feeding of mungbean sprout extracts was able to decrease the renal cell damaging of mice and the increase of mungbean sprout extracts dose followed by the increase of protection effect to the renal cell damaging of mice which is induced by paracetamol.

Key words: mungbean sprout extracts, paracetamol, renal cell damaging.

PRAKATA

Segala puji bagi Allah, yang tidak ada sesembahan yang berhak diibadahi selain Allah, dengan rahmat dan pertolongan-Nya, penulis dapat menyelesaikan skripsi yang berjudul **Pengaruh Ekstrak Tauge (*Phaseolus radiatus*) terhadap Kerusakan Sel Ginjal Mencit (*Mus musculus*) yang Diinduksi Parasetamol**. Shalawat dan salam semoga tercurah kepada Rasulullah Shalallahu 'Alaihi Wa Sallam dan orang-orang yang senantiasa mengikuti sunnahnya.

Dalam penyusunan skripsi ini, penulis banyak menemui kendala dan hambatan, namun berkat bimbingan, arahan serta bantuan berbagai pihak, penulis dapat menyelesaikannya. Untuk itu dengan setulus hati penulis menyampaikan rasa terima kasih kepada:

1. Prof. Dr. A.A. Subijanto, dr., M.S, selaku Dekan Fakultas Kedokteran Universitas Sebelas Maret Surakarta.
2. Sri Wahjono, dr., M.Kes, selaku Ketua Tim Skripsi Universitas Sebelas Maret Surakarta.
3. E. Listyaningsih S., dr., M.Kes, selaku Pembimbing I yang telah banyak memberikan bimbingan, masukan, saran dan arahan dalam penelitian ini.
4. Anik Lestari, dr., M.Kes, selaku Pembimbing II yang telah banyak memberikan bimbingan, masukan, saran dan arahan dalam penelitian ini.
5. S. B. Widjokongko, dr., M.Pd., selaku Penguji I yang telah berkenan menguji serta memberikan saran dan masukan dalam penelitian ini.
6. Muthmainah, dr., M.Kes, selaku Penguji II yang telah berkenan menguji serta memberikan saran dan masukan dalam penelitian ini.
7. Seluruh staf bagian skripsi dan staf Laboratorium Histologi Fakultas Kedokteran Universitas Sebelas Maret yang telah banyak membantu dalam penelitian ini.
8. Ibu dan Ayah tercinta, Bintang Noarya I. M, serta Cytania Noarya Ailani; atas do'a, saran, dan motivasi di setiap waktu pada penulis.
9. Semua keluarga besar penulis di Ngawi, atas semua motivasi dan dorongan untuk menjadi dokter yang baik.
10. Teman-teman yang senantiasa membantu dalam skripsi ini: Otong, Beti, Ifah, Marscha, Primadita, Sari, Hardito, Fenda, Adi, Billy, dan Narto.
11. Teman-teman kelompok tutorial ACC, SILO, kelompok 15, kelompok 12, kabinet Prambanan, dan kos Pak Karno; atas semua pengamalan kuliah menyenangkan di UNS.
12. Semua pihak yang telah membantu dalam penyusunan skripsi ini.

Penulis berharap semoga skripsi ini dapat bermanfaat bagi yang berkepentingan khususnya dan bagi pembaca umumnya.

Surakarta, 22 Juli 2010

Aditya Iqbal Maulana

DAFTAR ISI

	Halaman
HALAMAN JUDUL	i
PENGESAHAN SKRIPSI.....	ii
PERNYATAAN.....	iii
ABSTRAK	iv
ABSTRACT	v
PRAKATA	vi
DAFTAR ISI	vii
DAFTAR TABEL	viii
DAFTAR GAMBAR	ix
DAFTAR LAMPIRAN	xi
BAB I PENDAHULUAN	1
A. Latar	
Belakang Masalah	1
B. Perum	
usan Masalah	2
C. Tujuan	
Penelitian.....	3
D. Manfaa	
t Penelitian.....	3
BAB II LANDASAN TEORI.....	4
A. Tinjauan Pustaka	4
B. Kerangka Pemikiran	26
C. Hipotesis	27
BAB III METODE PENELITIAN	28
A. Jenis Penelitian.....	28
B. Lokasi Penelitian.....	28
C. Subjek Penelitian	28
D. Teknik Sampling	29
E. Rancangan Penelitian	29
F. Identifikasi Variabel Penelitian.....	32
G. Definisi Operasional Variabel Penelitian.....	32
H. Alat dan Bahan Penelitian.....	35
I. Cara Kerja	36
J. Teknik Analisis Data Statistik	43
BAB IV HASIL PENELITIAN.....	44
A. Data	
Hasil Penelitian	44
B. Analisi	
s Data	45
BAB V PEMBAHASAN	50
BAB VI SIMPULAN DAN SARAN	54
A. Simpul	
an.....	54

B.	Saran
.....	54
DAFTAR PUSTAKA	55
LAMPIRAN	

DAFTAR TABEL

- Tabel 1.** Perbandingan Komposisi dan Nilai Gizi antara Biji Kacang Hijau dan Setelah Dikecambahkan dalam 100 gr.
- Tabel 2.** Rata-rata Jumlah Kerusakan Histologis Sel Epitel Tubulus Proksimal Ginjal pada Masing-masing Kelompok Mencit.
- Tabel 3.** Nilai Konversi Dosis Manusia ke Hewan.
- Tabel 4.** Daftar Volume Maksimal Bahan Uji pada Pemberian secara Oral.
- Tabel 5.** Jumlah Sel Epitel Tubulus Proksimal Ginjal yang Dikelompokkan Menurut Pola Nuklear Sel Masing-masing Kelompok dengan Perbesaran 1000 Kali.
- Tabel 6.** Hasil Tes Normalitas Sebaran Data 4 Kelompok.
- Tabel 7.** Sebaran Data Secara Deskriptif.
- Tabel 8.** Hasil Uji *Homogeneity of Variances*.
- Tabel 9.** Hasil Uji *One-Way ANOVA*.
- Tabel 10.** Hasil Uji *Post Hoc Multiple Comparisons* Menggunakan Uji LSD.

DAFTAR GAMBAR

- Gambar 1.** Perkecambahan Kacang Hijau.
- Gambar 2.** Struktur Umum Histologis Ginjal.
- Gambar 3.** Struktur Korpuskulus Ginjal.
- Gambar 4.** Skema Kerangka Pemikiran.
- Gambar 5.** Skema Rancangan Penelitian.
- Gambar 6.** Skema Langkah-langkah Penelitian.
- Gambar 7.** Grafik *Boxplot* Perbandingan Antarkelompok.
- Gambar 8.** Preparat Ginjal Kanan Kelompok Kontrol dengan Perbesaran 1000x.
- Gambar 9.** Preparat Ginjal Kiri Kelompok Kontrol dengan Perbesaran 1000x.
- Gambar 10.** Preparat Ginjal Kanan Kelompok Perlakuan 1 dengan Perbesaran 1000x.
- Gambar 11.** Preparat Ginjal Kiri Kelompok Perlakuan 1 dengan Perbesaran 1000x.
- Gambar 12.** Preparat Ginjal Kanan Kelompok Perlakuan 2 dengan Perbesaran 1000x.
- Gambar 13.** Preparat Ginjal Kiri Kelompok Perlakuan 2 dengan Perbesaran 1000x.
- Gambar 14.** Preparat Ginjal Kanan Kelompok Perlakuan 3 dengan Perbesaran 1000x.
- Gambar 15.** Preparat Ginjal Kiri Kelompok Perlakuan 3 dengan Perbesaran 1000x.
- Gambar 16.** Kelompok Kontrol.
- Gambar 17.** Kelompok Perlakuan 1.
- Gambar 18.** Kelompok Perlakuan 2.
- Gambar 19.** Kelompok Perlakuan 3.
- Gambar 20.** Tauge Usia 2 Hari Perkecambahan.
- Gambar 21.** Ekstraksi Tahap Perkolasi.
- Gambar 22.** Ekstraksi Tahap Evaporasi.
- Gambar 23.** Ekstraksi Tahap Penguapan.

Gambar 24. Ekstrak Tauge dan Parasetamol.

Gambar 25. Mikroskop dan *Slide* Preparat yang Digunakan dalam Pengambilan Data.

Gambar 26. Penimbangan Mencit.

Gambar 27. Pemberian Perlakuan.

Gambar 28. Pengorbanan Mencit.

Gambar 29. Pembedahan Mencit.

Gambar 30. Pembuatan Preparat.

Gambar 31. Pengeringan Preparat untuk Siap Dibaca.

DAFTAR LAMPIRAN

Lampiran 1. Tabel 3.

Lampiran 2. Tabel 4.

Lampiran 3. Ekstraksi Tauge.

Lampiran 4. Tabel 5.

Lampiran 5. Tabel 6-10 dan Gambar 7.

Lampiran 6. Foto Preparat (Fotomikrograf).

Lampiran 7. Dokumentasi Penelitian.

Lampiran 8. Surat Ijin Pembuatan Ekstrak.

Lampiran 9. Hasil Analisa Laboratorium Galenika.

Lampiran 10. *Ethical Clearance.*

PERSETUJUAN

Skripsi dengan judul: Pengaruh Ekstrak Tauge (*Phaseolus radiatus*) terhadap Kerusakan Sel Ginjal Mencit (*Mus musculus*) yang Diinduksi Parasetamol

Aditya Iqbal Maulana, G.0007028, Tahun 2010

Telah disetujui untuk dipertahankan di hadapan **Tim Ujian Skripsi** Fakultas Kedokteran Universitas Sebelas Maret Surakarta

Pada Hari, Tanggal Juli 2010

Pembimbing Utama

Penguji Utama

E. Listyaningsih S., dr., MKes.

NIP: 19640810 199802 2001

S. B. Widjokongko, dr., MPd.

NIP: 19481231 197609 2001

Pembimbing Pendamping

Anggota Penguji

Anik Lestari, dr., MKes.

NIP: 19680805 200112 2001

Muthmainah, dr., MKes.

NIP: 19660702 199802 2001

Tim Skripsi

Muthmainah, dr., MKes.

NIP: 19660702 199802 2001

BAB I

PENDAHULUAN

A. Latar Belakang Masalah

Kacang hijau termasuk sumber bahan pangan nabati yang mudah didapat dan harganya murah (Astawan, 2005). Kacang hijau juga mempunyai beberapa kelebihan dibandingkan dengan kacang-kacangan lainnya, yaitu kandungan antitripsin yang sangat rendah, paling mudah dicerna, dan paling kecil memberi pengaruh flatulensi (Anggrahini, 2009).

Kecambah adalah tumbuhan kecil yang baru tumbuh dari biji kacang-kacangan yang disemaikan atau melalui perkecambahan. Kecambah yang dibuat dari biji kacang hijau disebut taube (Astawan, 2005). Vitamin yang ditemukan dalam taube adalah vitamin C, thiamin, riboflavin, niasin, asam pantothenik, vitamin B6, folat, kolin, β -karoten, vitamin A, vitamin E (α -tokoferol), dan vitamin K. Mineral yang ditemukan dalam taube adalah kalsium (Ca), besi (Fe), magnesium (Mg), fosfor (P), potasium (K), sodium (Na), zinc (Zn), tembaga (Cu), mangan (Mn), dan selenium (Se). Asam amino esensial bermakna yang terkandung dalam taube, antara lain: triptofan, treonin, fenilalanin, metionin, lisin, leusin, isoleusin, dan valin (Amilah dan Astuti, 2006; USDA, 2009). Taube juga mempunyai kandungan beberapa antioksidan maupun zat yang berhubungan dengan antioksidan yaitu fitosterol, vitamin E (α -tokoferol), fenol, dan beberapa mineral (selenium,

mangan, tembaga, zinc, dan besi) (Astawan, 2005; Shetty *et al.*, 2000; Winarsi, 2007).

Parasetamol termasuk obat bebas. Sifat farmakologi yang ditoleransi dengan baik, sedikit efek samping, dan dapat diperoleh tanpa resep membuat obat ini dikenal sebagai antipiretik yang umum di rumah tangga (Goodman dan Gilman, 2008). Alasan tersebut juga menjadikan parasetamol sebagai salah satu obat yang paling sering menyebabkan kematian akibat keracunan (*self poisoning*) (Neal, 2006). Toksisitas parasetamol dapat menyebabkan nefropati analgesik berupa nekrosis tubulus ginjal (Cotran *et al.*, 2007; Katzung, 2002; Wilamana dan Gunawan, 2007).

Penelitian tentang taughe di Indonesia masih sangat sedikit terutama sebagai antioksidan dalam mekanisme renoprotektor. Berdasarkan hal tersebut maka peneliti ingin membuktikan apakah taughe (*Phaseolus radiatus*) dapat mengurangi kerusakan ginjal akibat pemberian parasetamol dosis toksik.

B. Rumusan Masalah

Rumusan masalah pada penelitian ini adalah:

1. Apakah pemberian ekstrak taughe (*Phaseolus radiatus*) dapat mencegah kerusakan sel ginjal mencit (*Mus musculus*) yang diinduksi parasetamol?
2. Apakah peningkatan dosis ekstrak taughe (*Phaseolus radiatus*) dapat meningkatkan efek proteksi terhadap kerusakan sel ginjal mencit (*Mus musculus*) yang diinduksi parasetamol?

C. Tujuan Penelitian

Penelitian ini bertujuan:

1. Untuk mengetahui apakah pemberian ekstrak taugé (*Phaseolus radiatus*) dapat mencegah kerusakan sel ginjal mencit yang diinduksi parasetamol.
2. Untuk mengetahui apakah peningkatan dosis ekstrak taugé (*Phaseolus radiatus*) dapat meningkatkan efek proteksi terhadap kerusakan sel ginjal mencit (*Mus musculus*) yang diinduksi parasetamol.

D. Manfaat Penelitian

1. Manfaat Teoritis

- a. Penelitian ini diharapkan dapat memberikan informasi ilmiah mengenai pengaruh ekstrak taugé (*Phaseolus radiatus*) dalam mencegah kerusakan sel ginjal mencit (*Mus musculus*) yang diinduksi parasetamol.
- b. Penelitian ini diharapkan dapat berguna sebagai bahan acuan untuk penelitian lebih lanjut, misalnya penelitian dengan subjek manusia.

2. Manfaat Aplikatif

Penelitian ini dapat dijadikan sebagai bahan pertimbangan masyarakat untuk menggunakan taugé (*Phaseolus radiatus*) sebagai alternatif untuk mencegah kerusakan sel ginjal.

BAB II

LANDASAN TEORI

A. Tinjauan Pustaka

1. Tauge/Kecambah Kacang Hijau (*Phaseolus radiatus*)



Gambar 1. Perkecambahan Kacang Hijau (Shetty *et al.*, 2000).

Kecambah adalah tumbuhan kecil yang baru tumbuh dari biji kacang-kacangan yang disemaikan atau melalui perkecambahan. Perkecambahan merupakan suatu proses keluarnya bakal tanaman (tunas) dari lembaga. Proses ini disertai dengan mobilisasi cadangan makanan dari jaringan penyimpanan atau keping biji ke bagian vegetatif (sumber pertumbuhan embrio atau lembaga). Germinasi selama 2 hari dapat menghasilkan kecambah dengan panjang mencapai 4 cm, dan dalam 3-5 hari dapat mencapai 5-7 cm (Simanjuntak, 2007). Kecambah yang dibuat dari biji kacang hijau disebut tauge (Astawan, 2005).

Taksonomi

kacang hijau, yaitu:

4

Kingdom

: *Plantae*

Subkingdom : *Tracheobionta*

Super divisi : *Spermatophyta*

Divisi : *Magnoliophyta*

Subdivisi : *Angiospermae*

Kelas : *Dicotyledoneae*

Subkelas : *Rosidae*

Bangsa : *Rosales*

Suku : *Papilionaceae*

Marga : *Phaseolus*

Spesies : *Phaseolus radiatus* Linn (Plantamor, 2008).

Tanaman kacang hijau merupakan tanaman yang tumbuh hampir di seluruh tempat di Indonesia, baik di dataran rendah hingga daerah dengan ketinggian 500 m di atas permukaan laut. Dalam perdagangan kacang hijau di Indonesia, terdapat dua macam berdasarkan mutunya, yaitu kacang hijau biji besar dan biji kecil. Kacang hijau biji besar digunakan untuk bubur dan tepung, sedangkan yang berbiji kecil digunakan untuk pembuatan taugé (Astawan, 2005).

Kacang hijau termasuk dalam golongan *Leguminoceae* yang merupakan tanaman dikotil (memiliki dua keping biji) yang kaya zat gizi sebagai cadangan makanan bagi lembaga (embrio) selama germinasi (proses perkecambahan). Buah kacang hijau merupakan polong bulat memanjang antara 6-15 cm. Warna buahnya hijau ketika

masih muda dan ungu tua setelah cukup tua. Di dalam setiap buah terdapat 5-10 biji kacang hijau (Astawan, 2005; Gsianturi, 2003).

Kacang hijau merupakan sumber nutrisi yang bermanfaat. Status kandungan gizi kacang hijau yaitu:

a. Tinggi protein

Kacang hijau merupakan sumber alternatif protein nabati. Kacang hijau mengandung protein sekitar 7 gr/ 100 gr.

b. Tinggi kandungan serat

Kacang hijau memiliki kandungan serat sekitar 7,6 gr/ 100 gr. Kandungan serat ini mencukupi kebutuhan serat harian (30 %) dan membantu melancarkan pencernaan serta mencegah konstipasi.

c. Rendah karbohidrat

Karbohidrat yang terkandung dalam kacang hijau adalah 19 gr/ 100 gr, bermanfaat dalam program diet rendah karbohidrat.

d. Banyak mengandung asam lemak esensial

Asam lemak esensial yang terkandung dalam kacang hijau adalah omega 3 (0,9 mg/ 100 gr) dan omega 6 (119 mg/ 100 gr). Omega 3 merupakan asam lemak yang bermanfaat dalam menurunkan kolesterol dalam darah.

e. Rendah lemak

Kadar lemak yang rendah dalam kacang hijau bermanfaat dalam program diet rendah lemak.

f. Banyak vitamin

Kacang hijau banyak mengandung vitamin baik dari jenis maupun jumlahnya. Asam folat (159 µg/ 100 gr) dan vitamin B1/thiamin (0,2 mg/ 100 gr) merupakan kandungan tertinggi dalam kacang hijau.

g. Kaya mineral

Kacang hijau kaya akan mineral, dalam 100 gram kacang hijau mengandung beberapa mineral antara lain: potasium (266 mg), fosfor (99 mg), mangan (48 mg), kalsium (27 mg), magnesium (0,3 mg), besi (1,4 mg), zinc (0,8 mg), dan selenium (2,5 µg).

h. Kaya enzim dan antioksidan

Kacang hijau yang sedang dalam masa perkecambahan kaya akan enzim aktif seperti amilase yang meningkatkan penyerapan dan pembentukan energi. Tauge juga mengandung fitosterol (15 mg/ 100 mg) yang berfungsi sebagai antioksidan (Kessman, 2006; Sportindo, 2007).

Kacang hijau, sebagai golongan kacang-kacangan, mengandung senyawa antigizi, antara lain: antitripsin, hemaglutinin atau lektin, oligosakarida, dan asam fitat (Gsianturi, 2003). Kacang hijau juga mempunyai beberapa kelebihan dibandingkan dengan kacang-kacangan lainnya, yaitu kandungan antitripsin yang sangat rendah, paling mudah dicerna, dan paling kecil memberi pengaruh flatulensi (Anggrahini, 2009).

Konsumsi oligosakarida yang berlebih karena konsumsi kacang-kacangan dapat menyebabkan timbulnya gejala flatulensi. Oligosakarida terdiri dari komponen-komponen verbaskosa, stakiosa, dan rafinosa. Oligosakarida dari famili rafinosa tidak dapat dicerna karena mukosa usus mamalia tidak mempunyai enzim pencernaan senyawa ini, α -galaktosidase, sehingga tidak dapat diserap oleh tubuh. Bakteri-bakteri yang terdapat dalam saluran pencernaan (terutama pada usus halus) akan memfermentasi rafinosa menghasilkan berbagai macam gas, seperti karbon dioksida, hidrogen, dan sejumlah kecil metana. Gas-gas tersebut yang menyebabkan flatulensi. Meskipun tidak bersifat toksik, flatulensi dapat berakibat serius. Beberapa tindakan seperti perendaman kacang-kacangan dalam air, perkecambahan, dan fermentasi menjadi berbagai produk olahan, dapat mencegah timbulnya flatulensi yang disebabkan oleh oligosakarida (Gsianturi, 2003).

Asam fitat mempunyai sifat dapat mengikat mineral dan protein membentuk suatu senyawa yang tidak dapat diserap oleh tubuh. Asam fitat dalam biji-bijian berfungsi sebagai sumber energi selama perkecambahan biji, sehingga dengan dilakukan perkecambahan maka kandungan asam fitat kacang hijau menjadi berkurang (Anggrahini, 2009).

Perkecambahan kacang hijau dipengaruhi oleh kondisi tempat kacang hijau dikecambahkan. Faktor-faktor lingkungan yang berpengaruh adalah air, gas, suhu, dan cahaya. Temperatur optimal

untuk perkecambahan adalah 34 °C (Astawan, 2005). Biji kacang hijau dapat berkecambah apabila berada dalam lingkungan yang memenuhi syarat untuk perkecambahan, yaitu kandungan air kacang hijau dan kelembaban udara sekeliling harus tinggi. Kadar air biji kacang hijau berkisar 5-15%, pada kadar air ini kelembaban terlalu rendah untuk berlangsungnya metabolisme sehingga tahap perkecambahan adalah kadar air biji kacang hijau harus dinaikkan dengan cara dilakukan perendaman atau ditempatkan pada lingkungan yang jenuh uap air (Anggrahini, 2009; Kessman, 2006).

Tabel 1. Perbandingan Komposisi dan Nilai Gizi antara Biji Kacang Hijau dan Setelah Dikecambahkan dalam 100 gr.

Komposisi Gizi	Nilai Gizi	
	Dalam Biji	Dalam Kecambah
Kalori (kal)	345	23
Protein (gr)	22,2	2,9
Lemak (gr)	1,2	0,2
Kalsium (mg)	125	29
Fosfor (mg)	320	69

Besi (mg)	6,7	0,8
Vitamin A (IU)	57	10
Vitamin B1 (mg)	0,64	0,07
Vitamin C (mg)	6	15
Air (gr)	10	92,4

(Sumber: Direktorat Gizi Departemen Kesehatan dalam Amilah dan Astuti, 2006)

Kandungan zat gizi pada biji sebelum dikecambahkan berada dalam bentuk tidak aktif atau terikat. Setelah perkecambahan, bentuk tersebut diaktifkan sehingga meningkatkan daya cerna bagi manusia. Peningkatan zat-zat gizi pada tauge mulai tampak sekitar 24-48 jam saat perkecambahan. Pada saat perkecambahan, terjadi hidrolisis karbohidrat, protein, dan lemak menjadi senyawa-senyawa yang lebih sederhana sehingga mudah dicerna tubuh. Walaupun beberapa kandungan gizi dalam kecambah memiliki kadar lebih rendah dibandingkan biji kacang hijau, tetapi kandungan gizi tersebut dalam bentuk senyawa terlarut yang lebih mudah diserap tubuh (Anggrahini, 2009; Astawan, 2005). Vitamin yang ditemukan dalam jumlah bermakna dalam tauge adalah vitamin C, thiamin, riboflavin, niasin, asam pantothenik, vitamin B6, folat, kolin, β -karoten, vitamin A, vitamin E (α -tokoferol), dan vitamin K. Mineral yang ditemukan dalam jumlah bermakna dalam tauge adalah kalsium (Ca), besi (Fe), magnesium (Mg), fosfor (P), potasium (K), sodium (Na), zinc (Zn), tembaga (Cu), mangan (Mn), dan selenium (Se). Asam amino esensial yang terkandung dalam tauge, antara lain: triptofan 1,35 %,

treonin 4,50 %, fenilalanin 7,07 %, metionin 0,84 %, lisin 7,94 %, leusin 12,90 %, isoleusin 6,95 %, dan valin 6,25 %; selain itu juga terdapat sistein, tirosin, arginin, histidin, alanin, glisin, prolin, serta serin (Amilah dan Astuti, 2006; USDA, 2009).

Tauge mempunyai kandungan beberapa antioksidan maupun zat yang berhubungan dengan antioksidan. Kadar terbanyak kandungan tersebut dalam tauge adalah fitosterol dan vitamin E, walaupun fenol dan beberapa mineral (selenium, mangan, tembaga, zinc, dan besi) juga memiliki jumlah yang cukup bermakna (Astawan, 2005; Shetty *et al.*, 2000; Winarsi, 2007).

Fitosterol merupakan senyawa sterol tanaman (Dorland, 2002). Senyawa ini sebenarnya banyak terkandung dalam minyak nabati yang berhubungan dengan sifat hipokolesterolemia. Yoshida dan Niki (2003) membuktikan bahwa fitosterol dan komponennya (β -sitosterol, stigmasterol, dan campesterol) dapat melawan peroksidasi lipid yang dapat diakibatkan oleh peningkatan *low density lipoprotein* (LDL). Fitosterol secara kimiawi bertindak sebagai suatu antioksidan, *scavenger* radikal bebas, dan secara fisik sebagai penyetabil membran. Fitosterol juga mempunyai efek protektif terhadap penyakit kardiovaskuler maupun kanker kolon dan payudara (Ferretti *et al.*, 2010). Kandungan fitosterol dalam tauge diperkirakan sekitar 23 mg/ 100 gr tauge (USDA, 2009).

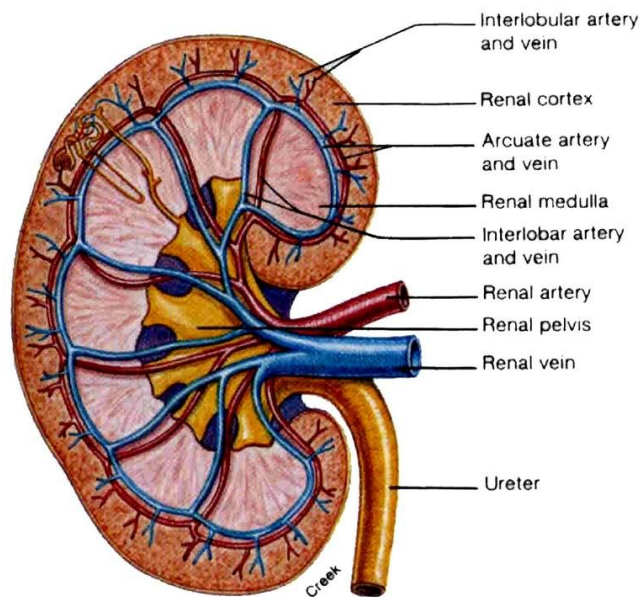
Vitamin E adalah salah satu fitonutrien yang secara alami memiliki 8 isomer, yaitu dikelompokkan dalam 4 tokoferol (α , β , γ , δ) dan 4 tokotrienol (α , β , γ , δ). Suplemen vitamin E di alam yang terbanyak adalah dalam bentuk α -tokoferol. Senyawa ini telah diketahui sebagai antioksidan yang mampu mempertahankan integritas membran sel. Senyawa ini juga dilaporkan bekerja sebagai *scavenger* radikal bebas oksigen, peroksi lipid, dan oksigen singlet (Winarsi, 2007). Sebagai antioksidan, vitamin E berfungsi sebagai donor ion hidrogen yang mampu mengubah radikal peroksil menjadi radikal tokoferol yang kurang reaktif, sehingga tidak mampu merusak rantai asam lemak (Wardlaw dan Jeffrey, 2007). Kandungan vitamin E dinilai sebagai kandungan antioksidan yang paling besar kadarnya dalam tauge jika ditinjau efek antioksidan yang dapat ditimbulkan. Menurut Zakaria dalam Winarsi (2007), kandungan vitamin E dalam kecambah kacang hijau adalah 1,53 mg per 10 gr. Anggrahini (2009) membuktikan kandungan α -tokoferol dalam tauge paling tinggi terjadi pada usia perkecambahan 48 jam.

2. Struktur Histologis Ginjal

Ginjal adalah suatu organ yang secara struktural kompleks dan berkembang untuk beberapa fungsi, diantaranya: ekskresi produk sisa metabolisme, pengendalian air dan garam, pemeliharaan keseimbangan asam dan basa, serta sekresi berbagai hormon dan autokoid (Cotran *et al.*, 2007). Walaupun mempunyai banyak fungsi, fungsi

primer ginjal adalah mempertahankan volume dan komposisi cairan ekstraseluler dalam batas-batas normal (Wilson, 2005).

Ginjal merupakan organ yang besar, berjumlah sepasang, berwarna kemerahan, berbentuk seperti kacang, dan terletak dalam retroperitoneum pada dinding posterior abdomen. Posisi hati menyebabkan letak ginjal kanan berada sekitar 1-2 cm lebih rendah dibandingkan ginjal kiri. Masing-masing ginjal memiliki berat 130-150 gr; dengan ukuran panjang sekitar 11 cm, lebar sekitar 4-5 cm, dan tebal sekitar 3 cm (Gartner dan Hiatt, 2007). Permukaan ginjal halus dan terdapat di dalam suatu kapsul yang dikelilingi oleh lemak perinefrik dan fasia Gerota (Chandrasoma dan Clive, 2005). Pada keadaan pembesaran massa ginjal dapat ditandai dengan pergeseran lemak perinefrik (Effendi dan Markum, 2007). Ginjal juga memiliki sisi medial cekung dan permukaan lateral yang cembung. Sisi medial yang cekung, hilum, merupakan tempat masuknya saraf, keluar dan masuk pembuluh darah dan pembuluh limfe, serta keluarnya ureter (Junqueira *et al.*, 2005).



Source: Fox, S.I., Human Physiology, 6th ed., pg. 529.

Gambar 2. Struktur Umum Histologis Ginjal (Focosi, 2009).

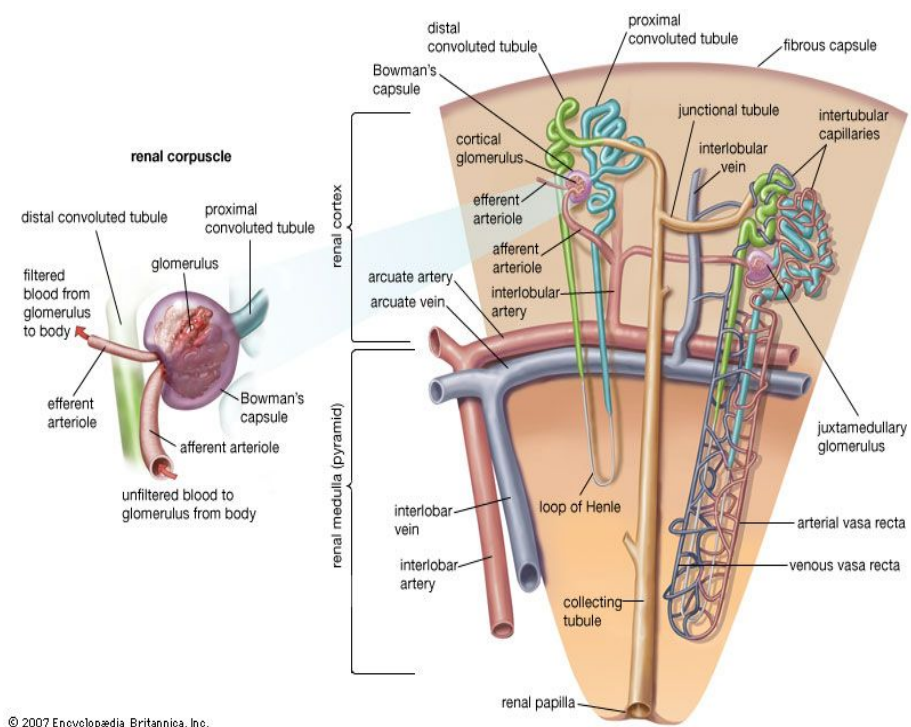
Setiap ginjal dibagi dalam korteks di bagian luar yang tercat gelap dalam preparat mikroskopis dan medula di bagian dalam yang tercat lebih terang (Paulsen, 2000). Korteks ginjal terdiri dari pars konvoluta dan pars radiata. Pars konvoluta/kortorta tersusun dari korpuskuli ginjal dan tubuli yang membentuk labirin kortikal. Pars radiata tersusun dari bagian-bagian lurus (segmen lurus tubulus proksimal dan segmen lurus tubulus distal) dari nefron dan duktus koligens. Massa jaringan korteks yang mengelilingi setiap piramid medula membentuk sebuah lobus renis, dan setiap berkas medula merupakan pusat dari lobulus renis. Jaringan korteks juga terdapat di antara piramid medula, yang disebut kolumna Bertin (Gartner dan Hiatt, 2007; Stevens *et al.*, 2005).

Medula ginjal terdiri atas 10-18 struktur berbentuk kerucut atau piramidal, yaitu piramid medula. Dari dasar setiap piramid medula terjulur berkas-berkas tubulus paralel, berkas medula, yang menyusup ke dalam korteks. Setiap berkas medula terdiri atas satu atau lebih duktus koligens bersama bagian lurus beberapa nefron (Junqueira *et al.*, 2005).

Unit fungsional ginjal adalah nefron. Setiap ginjal terdiri atas 1-4 juta nefron. Setiap nefron terdiri atas bagian yang melebar, korpuskulus ginjal; tubulus kontortus proksimal; segmen tebal dan tipis ansa Henle; serta tubulus kontortus distal (Junqueira *et al.*, 2005).

Korpuskulus ginjal berdiameter sekitar 200-250 μm dan terdiri atas seberkas kapiler, yaitu glomerulus, dikelilingi oleh kapsula epitel ber dinding ganda yang disebut kapsula Bowman. Ruangan dalam kapsula Bowman disebut ruang Bowman (ruang urinarius) yang menampung cairan yang disaring melalui dinding kapiler dan lapisan viseral. Glomerulus berhubungan dengan kapsula Bowman di bagian dalam melalui lapisan viseral yang tersusun oleh modifikasi sel-sel epitel yang disebut podosit. Dinding luar yang mengelilingi ruang Bowman tersusun oleh sel-sel epitel skuamous simpleks yang membentuk lapisan parietal (Gartner dan Hiatt, 2007). Masing-masing korpuskulus renal juga memiliki kutub vaskuler dan kutub urinarius. Kutub vaskuler merupakan tempat arteriol aferen masuk dan arteriol eferen keluar, sedangkan kutub urinarius merupakan tempat dimulainya

tubulus kontortus proksimal (Junqueira *et al.*, 2005; Paulsen, 2000). Barrier antara sirkulasi darah di kutub vaskuler dan ruang urinarius disebut barrier filtrasi glomerulus. Struktur ini terdiri atas lapisan dalam kapiler endotel, membran basalis kapiler glomerulus tebal yang khas, dan lapisan podosit (Stevens *et al.*, 2005).



Gambar 3. Struktur Korpuskulus Ginjal (Focosi, 2009).

Glomerulus merupakan struktur yang dibentuk oleh beberapa berkas anastomosis kapiler yang berasal dari cabang-cabang arteriol aferen. Komponen jaringan ikat pada arteriol aferen tidak masuk ke dalam kapsula Bowman, dan secara normal sel-sel jaringan ikat digantikan oleh tipe sel khusus, yaitu sel-sel mesangial. Ada dua

kelompok sel-sel mesangial, yaitu sel-sel mesangial ekstraglomerular yang terletak pada kutub vaskuler dan sel-sel mesangial intraglomerular mirip perisit yang terletak di dalam korpuskulus ginjal (Gartner dan Hiatt, 2007). Sekelompok sel khusus, yaitu aparatus jukstaglomerulus, terletak dekat dengan kutub vaskuler masing-masing glomerulus yang berperan penting dalam mengontrol volume cairan ekstraseluler dan tekanan darah, serta mengatur pelepasan renin (Wilson, 2005).

Pada kutub urinarius dari korpuskulus ginjal, epitel skuamous dari lapisan parietal kapsula Bowman berhubungan langsung dengan epitel silindris dari tubulus kontortus proksimal (Junqueira *et al.*, 2005). Tubulus kontortus proksimal terdapat banyak pada korteks ginjal dengan diameter sekitar 60 μm dan panjang sekitar 14 mm. Tubulus kontortus proksimal terdiri dari pars konvoluta yang berada di dekat korpuskulus ginjal dan pars rekta yang berjalan turun di medula dan korteks, kemudian berlanjut menjadi lengkung Henle di medula (Gartner dan Hiatt, 2007). Epitel yang melapisi tubulus ini adalah selapis kuboid atau silindris yang menunjang dalam mekanisme absorpsi dan ekskresi. Sel-sel epitel ini memiliki sitoplasma asidofilik yang disebabkan oleh adanya mitokondria panjang dalam jumlah besar. Apeks sel memiliki banyak mikrovili dengan panjang sekitar 1 μm , yang membentuk suatu *brush border* (Guyton dan Hall, 2007; Junqueira *et al.*, 2005).

Ansa Henle adalah struktur berbentuk U terdiri atas ruas tebal desenden, dengan struktur yang sangat mirip tubulus kontortus proksimal; sedangkan ruas tipis desenden, ruas tipis asenden, dan ruas tebal asenden, dengan struktur yang sangat mirip tubulus kontortus distal. Pada medula bagian luar, ruas tebal desenden, dengan garis tengah luar sekitar 60 μm , secara mendadak menipis sampai sekitar 12 μm dan berlanjut sebagai ruas tipis desenden. Lumen ruas nefron ini lebar karena dindingnya terdiri atas sel epitel gepeng yang intinya hanya sedikit menonjol ke dalam lumen. Bila ruas tebal asenden lengkung Henle menerobos korteks, struktur histologisnya tetap terpelihara tetapi menjadi berkelok-kelok disebut tubulus kontortus distal, yaitu bagian terakhir nefron. Tubulus ini dilapisi oleh sel-sel epitel selapis kuboid (Junqueira *et al.*, 2005).

Sel epitel tubulus sangat peka terhadap anoksia dan rentan terhadap toksin. Beberapa faktor memudahkan tubulus mengalami toksik, termasuk permukaan bermuatan listrik yang luas untuk reabsorpsi tubulus, sistem transpor aktif untuk ion dan asam organik, dan kemampuan melakukan pemekatan secara efektif, selain itu kadar sitokrom P450 yang tinggi untuk mendetoksifikasi atau mengaktifkan toksikan. Pada nefrotoksik akibat parasetamol dapat menyebabkan nekrosis tubulus akut di mana nekrosis paling mencolok terlihat pada tubulus kontortus proksimal, namun membran basal tubulus umumnya tidak terkena (Cotran *et al.*, 2007; Katzung, 2002).

3. Parasetamol

Parasetamol (asetaminofen) merupakan metabolit aktif dari fenasetin yang mempunyai efek analgesik dan antipiretik (Goodman dan Gilman, 2008). Efek antipiretik ditimbulkan oleh gugus aminobenzen (Katzung, 2002). Obat ini tidak mempunyai efek antiinflamasi yang bermakna, tetapi banyak digunakan sebagai analgesik ringan jika nyeri tidak memiliki komponen inflamasi. Hal ini karena selain merupakan penghambat prostaglandin yang lemah, parasetamol juga merupakan inhibitor siklooksigenase yang lemah dengan adanya H₂O₂ (hidrogen peroksida) konsentrasi tinggi yang dihasilkan neutrofil dan monosit pada lesi radang (Goodman dan Gilman, 2008; Neal, 2006).

Parasetamol di Indonesia lebih dikenal dibandingkan dengan nama asetaminofen, dan tersedia sebagai obat bebas (Wilmana dan Gunawan, 2007). Obat ini pertama kali digunakan dalam kedokteran oleh von Mering pada 1893, namun baru sejak 1949 obat ini populer setelah diketahui merupakan metabolit aktif utama dari asetanilid dan fenasetin. Sifat farmakologis yang ditoleransi dengan baik, sedikit efek samping, dan dapat diperoleh tanpa resep membuat obat ini dikenal sebagai analgesik yang umum di rumah tangga (Goodman dan Gilman, 2008; Wishart dan Knox, 2006).

Pemberian parasetamol secara oral dengan penyerapan yang cepat dan hampir sempurna di saluran pencernaan. Penyerapan dihubungkan

dengan tingkat pengosongan lambung, dan konsentrasi dalam plasma mencapai puncak dalam 30 sampai 60 menit (Katzung, 2002). Waktu paruh dalam plasma 1 sampai 3 jam setelah dosis terapeutik dengan 25% parasetamol terikat protein plasma dan sebagian dimetabolisme enzim mikrosom hati (Wilmana dan Gunawan, 2007). Hati merupakan tempat metabolisme utama parasetamol. Di dalam hati, 60% dikongjugasikan dengan asam glukuronat, 35% asam sulfat, dan 3% sistein; yang akhirnya menghasilkan konjugat yang larut dalam air serta diekskresi bersama urin. Jalur konjugasi pertama (terutama glukuronidasi dan sulfasi) tidak dapat digunakan lagi ketika asupan parasetamol jauh melebihi dosis terapi dan sebagian kecil akan beralih ke jalur sitokrom P450 (CYP2E1) (Defendi dan Tucker, 2009; Goodman dan Gilman, 2008).

Metabolisme melalui sitokrom P450 membuat parasetamol mengalami N-hidroksilasi membentuk senyawa antara, *N-acetyl-para-benzoquinoneimine* (NAPQI), yang sangat elektrofilik dan reaktif. Pada keadaan normal, senyawa antara ini dieliminasi melalui konjugasi dengan *glutathione* (GSH) yang berikatan dengan gugus sulfhidril dan kemudian dimetabolisme lebih lanjut menjadi suatu asam merkapturat yang selanjutnya diekskresi ke dalam urin. Ketika terjadi overdosis, kadar GSH dalam sel hati menjadi sangat berkurang yang berakibat kerentanan sel-sel hati terhadap cedera oleh oksidan dan juga memungkinkan NAPQI berikatan secara kovalen pada

makromolekul sel, yang menyebabkan disfungsi berbagai sistem enzim (Goodman dan Gilman, 2008). Ikatan kovalen dengan makromolekul sel terutama pada gugus tiol protein sel dan kerusakan oksidatif juga merupakan patogenesis utama terjadinya nefropati analgesik (Cotran *et al.*, 2007; Neal, 2006).

Rangkaian metabolisme minor parasetamol ini dapat menyebabkan efek merugikan. Pengurangan GSH secara tidak langsung dapat menimbulkan terjadinya stres oksidatif akibat penurunan proteksi antioksidan endogen (antioksidan enzimatis), yang juga dapat menyebabkan terjadinya peroksidasi lipid (Maser *et al.*, 2002). Peroksidasi lipid merupakan suatu proses autokatalisis yang mengakibatkan kematian sel. Produk akhir peroksidasi lipid di dalam tubuh adalah malondialdehid (MDA) yang dapat menyebabkan kematian sel akibat proses oksidasi berlebihan dalam membran sel (Mayes, 2008; Winarsi, 2007). Selain itu, reaksi pembentukan NAPQI akibat detoksifikasi oleh sitokrom P450 memacu terbentuknya radikal bebas superoksida (O_2^-) yang dinetralkan oleh superoksida dismutase (SOD) menjadi H_2O_2 , suatu *Reactive Oxygen Species* (ROS) yang tidak begitu berbahaya (Ojo *et al.*, 2006). Namun, melalui reaksi Haber-Weiss dan Fenton, adanya logam transisi seperti Cu dan Fe akan membentuk radikal hidroksil yang sangat berbahaya yang akan menghancurkan struktur sel (Winarsi, 2007).

Indikasi pemberian parasetamol adalah sebagai analgesik dan antipiretik. Nyeri akut dan demam dapat diatasi dengan 325-500 mg empat kali sehari dan secara proporsional dikurangi untuk anak-anak (Katzung, 2002). Parasetamol juga merupakan analgesik paling sesuai untuk pascaoperasi terutama pada pasien usia lanjut karena efek minimal penghambatan prostaglandin (Koppert *et al.*, 2006).

Parasetamol merupakan salah satu obat yang paling sering menyebabkan kematian akibat keracunan (*self poisoning*) (Neal, 2006). Toksisitas parasetamol terjadi pada penggunaan dosis tunggal 10 sampai 15 gr (150 sampai 250 mg/kg BB); dosis 20 sampai 25 gr atau lebih kemungkinan menyebabkan kematian (Goodman dan Gilman, 2008; Wilmana dan Gunawan, 2007). Sedangkan dosis toksik untuk mencit atau LD50 mencit adalah 6,76 mg/20 gr BB mencit (Wishart dan Knox, 2006). Akibat dosis toksik yang paling serius adalah nekrosis hati, walaupun nekrosis tubuli renalis dan koma hipoglikemik juga dapat terjadi. Sekitar 10% pasien yang mengalami keracunan yang tidak mendapatkan penanganan khusus mengalami kerusakan hati yang parah; sebanyak 10-20% di antaranya akhirnya meninggal karena kegagalan fungsi hati. Gagal ginjal akut juga terjadi pada beberapa pasien (Goodman dan Gilman, 2008).

4. Mikroskopis Kerusakan Ginjal Setelah Pemberian Parasetamol Dosis Toksik

Nefrotoksisitas seperti akibat parasetamol dapat menyatukan beberapa jalur molekuler apoptosis, termasuk menghilangkan molekul protektif intraseluler dan aktivasi kaspase. Meskipun parasetamol tidak merubah ekspresi mRNA (*messenger-Ribose Nucleid Acid*) pada gen antiapoptosis Bcl-xL, tetapi dapat menurunkan kadar protein Bcl-xL, yang berarti dapat meningkatkan aktivitas apoptosis (Lorz *et al.*, 2005). Parasetamol juga menginduksi stres retikulum endoplasma pada glomerulus ginjal, yang menyebabkan stres oksidatif dan inflamasi pada sel-sel podosit serta mesangial glomerulus (Inagi, 2009). Senyawa ROS, yang merupakan hasil metabolisme parasetamol, juga dapat menyebabkan kerusakan glomerulus yang diawali dengan infiltrasi leukosit (Singh *et al.*, 2006).

Salah satu efek merugikan overdosis parasetamol adalah nekrosis tubulus ginjal (Goodman dan Gilman, 2008). Nekrosis terjadi setelah suplai darah hilang atau setelah terpajan toksin dan ditandai dengan pembengkakan sel, denaturasi protein, serta kerusakan organel sel. Perubahan nuklear nekrosis dapat dibagi menjadi tiga pola, yaitu:

- a. Piknosis, ditandai dengan melisutnya inti sel dan peningkatan basofil kemudian DNA berkondensasi menjadi massa yang melisut padat.
- b. Karioreksis, fragmen inti sel yang piknotik, yang selanjutnya dalam 1-2 hari inti dalam sel yang mati benar-benar menghilang.
- c. Basofilia kromatin memudar (kariolisis), yang disebabkan oleh aktivitas DNA (*Diribose Nucleid Acid*) (Mitchell dan Cotran, 2007).

Secara histologis, nekrosis tubulus akut toksik paling mencolok di tubulus proksimal, sedangkan membran basal tubulus umumnya tidak terkena. Nekrosis biasanya berkaitan dengan ruptur membran basal (tubuloreksis). Silinder berprotein di tubulus distal dan duktus koligentes tampak mencolok. Silinder ini terdiri atas protein Tamm-Horsfall (secara normal disekresi oleh epitel tubulus) bersama dengan hemoglobin dan protein plasma lain. Gambaran histologis jaringan ginjal nekrosis yang bertahan selama seminggu akan mulai tampak regenerasi epitel dalam bentuk lapisan epitel kuboid rendah serta aktivitas mitotik di sel epitel tubulus yang tersisa. Regenerasi ini bersifat total dan sempurna, kecuali pada membran basal yang rusak (Cotran *et al.*, 2007).

5. Mekanisme Perlindungan Ekstrak Tauge (*Phaseolus radiatus*) terhadap Kerusakan Ginjal akibat Induksi Parasetamol

Kandungan utama tauge yang berperan dalam mencegah kerusakan ginjal akibat pemberian parasetamol dosis toksik adalah antioksidan. Antioksidan yang dimiliki tauge antara lain vitamin A, C, E, dan beberapa mineral terutama Mn, Cu, Zn, Fe, serta Se. Antioksidan bekerja dengan cara mendonorkan satu elektron kepada senyawa oksidan, dalam hal ini radikal bebas, sehingga aktivitas senyawa oksidan tersebut dapat dihambat. Antioksidan sekunder (eksogen), yang diperankan oleh asupan bahan makanan, bekerja dengan menangkap radikal bebas (*free radical scavenger*), kemudian mencegah reaktivitas

amplifikasinya. Antioksidan primer (endogen), yang diperankan oleh enzim dalam tubuh, menghambat pembentukan radikal bebas dengan cara memutus reaksi berantai (*chain breaking antioxidant*), kemudian mengubahnya menjadi produk yang lebih stabil (Winarsi, 2007).

Vitamin E dapat menghambat peroksidasi lipid oleh radikal bebas yang dibentuk dari persenyawaan NAPQI melalui mekanisme penangkapan radikal bebas dan *metal chelation* (Priya dan Vasudha, 2009). Selain itu, vitamin E dapat mempertahankan integritas membran sel dengan menghambat aktivitas NO (*nitric oxide*) endotel dan menghambat adhesi leukosit pada sel yang mengalami kerusakan. Inhibisi aktivitas NO juga diperankan vitamin C, selain vitamin C juga merupakan penstabil keberadaan vitamin E (Sukandar, 2006).

Antioksidan fitosterol dan fenol bermanfaat dalam menghambat radikal bebas. Fitosterol dan komponennya (β -sitosterol, stigmasterol, dan campesterol) dapat melawan peroksidasi lipid (Yoshida dan Niki, 2003). Fenol mempunyai efek antioksidan terhadap adanya stres oksidatif. Fenol juga mempunyai efek antimikroba sehingga dapat melawan infeksi (Shetty *et al.*, 2000).

Aktivitas antioksidan mineral berpengaruh sebagai kofaktor enzim antioksidan endogen. Baik Fe, Cu, Zn, dan Mn merupakan kofaktor aktivasi SOD yang dapat menghambat ROS, hasil persenyawaan NAPQI (Winarsi, 2007). Selenium merupakan satu-satunya unsur yang dapat mengaktifasi *glutathione peroxidase* yang

penting untuk mencegah kerusakan ginjal akibat adanya stres oksidatif dan TGF- β (*Tumor Growth Factor- β*), serta dapat mengkatalisis GSH, sehingga kadar GSH untuk konjugasi NAPQI dapat efektif (Singh *et al.*, 2006).

C. Hipotesis

Hipotesis penelitian ini adalah:

1. Pemberian ekstrak taugé (*Phaseolus radiatus*) dapat mencegah kerusakan ginjal mencit (*Mus musculus*) yang diinduksi parasetamol.
2. Peningkatan dosis ekstrak taugé (*Phaseolus radiatus*) dapat meningkatkan efek proteksi terhadap kerusakan ginjal mencit (*Mus mus*) diinduksi parasetamol.

BAB III

METODE PENELITIAN

A. Jenis Penelitian

Penelitian ini bersifat eksperimental laboratorik. Peneliti mengadakan perlakuan terhadap sampel yang telah ditentukan yaitu berupa hewan coba di laboratorium.

B. Lokasi Penelitian

Penelitian dilakukan di Laboratorium Histologi, Fakultas Kedokteran Universitas Sebelas Maret Surakarta.

C. Subjek Penelitian

Populasi: Mencit jantan dengan galur *Swiss webster* berusia 2-3 bulan dengan berat badan ± 20 gram.

Sampel : Menurut Purawisastra (2001), jumlah sampel yang digunakan berdasarkan rumus Federer yaitu:

$$(k-1)(n-1) > 15$$

$$(4-1)(n-1) > 15$$

$$3(n-1) > 15$$

$$3n > 15 + 3$$

$$n > 6 \approx 7$$

Keterangan:

k: jumlah kelompok 28

n: jumlah sampel dalam tiap kelompok

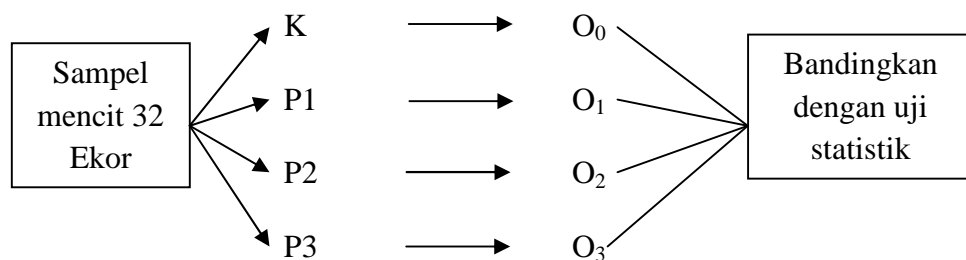
Pada penelitian ini jumlah sampel untuk tiap kelompok sebanyak 7 ekor mencit ($n > 6$). Jumlah kelompok mencit ada 4 sehingga penelitian ini membutuhkan 28 ekor mencit dari populasi yang ada.

D. Teknik Sampling

Teknik sampling yang dipakai adalah *incidental sampling*. Sampel diperoleh dengan mengambil begitu saja subjek penelitian yang ditemui dari populasi yang ada (Taufiqqurohman, 2008).

E. Rancangan Penelitian

Rancangan penelitian ini adalah *the post test only controlled group design*. Model rancangan ini merupakan rancangan eksperimental sederhana. Dalam rancangan ini subjek dibagi menjadi > 2 kelompok (4 kelompok) secara random. Perlakuan pemberian parasetamol saja diberikan kepada satu kelompok, 2 kelompok lain diberi perlakuan pemberian ekstrak tauge dengan dosis yang berbeda dengan diinduksi parasetamol, dan perlakuan lain sebagai kontrol. Setelah waktu yang ditentukan, semua kelompok diobservasi atau dilakukan pengukuran terhadap variabel efek yang diteliti. Perbedaan hasil pengukuran nilai variabel pada kelompok perlakuan dan kelompok kontrol merupakan efek dari perlakuan (Taufiqqurohman, 2008).



Gambar 5. Skema Rancangan Penelitian.

Keterangan:

K : Kelompok kontrol tanpa diberi ekstrak tauge maupun parasetamol. Pemberian aquades 0,2 ml/ 20 grBB mencit setiap hari selama 14 hari berturut-turut dan 0,1 ml/ 20 grBB mencit pada hari ke-12, 13, dan 14.

- P1 : Kelompok perlakuan 1, yang diberi parasetamol tanpa diberi ekstrak taugé. Pemberian aquades peroral sebanyak 0,2 ml/ 20 gr BB mencit setiap hari selama 14 hari berturut-turut dan pada hari ke-12, 13, dan 14 diberi parasetamol 0,1 ml/ 20 gr BB mencit perhari.
- P2 : Kelompok perlakuan 2, yang diberi ekstrak taugé peroral dosis I yaitu 25 mg/ 20 gr BB mencit selama 14 hari berturut-turut, dimana pada hari ke-12, 13, dan 14 diberi parasetamol 0,1 ml/ 20 gr BB mencit 1 jam setelah pemberian ekstrak taugé.
- P3 : Kelompok perlakuan 3, yang diberi ekstrak taugé peroral dosis II yaitu 50 mg/ 20 gr BB mencit selama 14 hari berturut-turut, dimana pada hari ke-12, 13, dan 14 diberi parasetamol 0,1 ml/ 20 gr BB mencit 1 jam setelah pemberian ekstrak taugé.
- O₀ : Pengamatan jumlah inti sel epitel tubulus proksimal ginjal piknosis, karioreksis, dan kariolisis dari 100 sel di pars konvoluta korteks ginjal (50 sel ginjal kanan dan 50 sel ginjal kiri) kelompok kontrol.
- O₁ : Pengamatan jumlah inti sel epitel tubulus proksimal ginjal piknosis, karioreksis, dan kariolisis dari 100 sel di pars konvoluta korteks ginjal (50 sel ginjal kanan dan 50 sel ginjal kiri) kelompok KP₁.
- O₂ : Pengamatan jumlah inti sel epitel tubulus proksimal ginjal piknosis, karioreksis, dan kariolisis dari 100 sel di pars konvoluta

korteks ginjal (50 sel ginjal kanan dan 50 sel ginjal kiri) kelompok KP₂.

O₃ : Pengamatan jumlah inti sel epitel tubulus proksimal ginjal piknosis, karioreksis, dan kariolisis dari 100 sel di pars konvoluta korteks ginjal (50 sel ginjal kanan dan 50 sel ginjal kiri) kelompok KP₃.

Pengamatan jumlah inti sel epitel tubulus proksimal ginjal piknosis, karioreksis, dan kariolisis dilakukan pada hari ke-15 setelah perlakuan pertama dikerjakan.

F. Identifikasi Variabel Penelitian

1. Variabel Bebas

Pemberian ekstrak tauge (*Phaseolus radiatus*).

2. Variabel Terikat

Kerusakan sel ginjal mencit (*Mus musculus*).

3. Variabel Luar

a. Variabel luar yang dapat dikendalikan

Variasi genetik, jenis kelamin, umur, suhu udara, berat badan, dan jenis makanan mencit semuanya diseragamkan.

b. Variabel luar yang tidak dapat dikendalikan

Kondisi psikologis, reaksi hipersensitivitas, dan keadaan awal ginjal mencit.

G. Definisi Operasional Variabel Penelitian

1. Variabel bebas: pemberian ekstrak tauge.

Ekstrak tauge diberikan peroral dengan sonde lambung dalam 2 dosis.

Dosis I : 25 mg/ 20 gr BB mencit yang diencerkan hingga 0,2 ml diberikan pada mencit KP₂.

Dosis II : 50 mg/ 20 gr BB mencit yang diencerkan hingga 0,4 ml diberikan pada mencit KP₃.

Tauge yang dipakai dalam penelitian ini merupakan tauge segar usia germinasi 48 jam tanpa pengeringan dan langsung diekstrak. Ekstrak tauge yang digunakan diperoleh dari proses ekstraksi dengan pengencer alkohol 70% dan metode perkolasi. Ekstraksi dilakukan di Balai Penelitian Tanaman dan Obat (BPTO) Tawangmangu, Karanganyar. Skala pengukuran variabel ini adalah ordinal.

2. Variabel terikat: kerusakan sel ginjal mencit.

Variabel ini merupakan besarnya poin kerusakan histologis sel epitel tubulus proksimal ginjal yang diinduksi parasetamol setelah diberi ekstrak tauge. Besarnya poin kerusakan histologis dinilai dengan cara menghitung jumlah yang rusak pada sel epitel tubulus proksimal pada suatu daerah tertentu di pars konvoluta korteks ginjal. Tiap ekor mencit dibuat 2 irisan jaringan dari ginjal kanan dan 2 irisan jaringan dari ginjal kiri, yang kemudian diambil secara acak 1 irisan dari masing-masing ginjal untuk diamati pada mikroskop. Pengamatan 100 sel epitel tubulus proksimal

(50 sel ginjal kanan dan 50 sel ginjal kiri) yang ada pada setiap daerah tersebut dihitung jumlah sel epitel tubulus proksimal yang mengalami kerusakan. Masing-masing irisan ginjal yang diamati kemudian dihitung jumlah inti sel yang mengalami piknosis, karioreksis, dan kariolisis; kemudian hasil penghitungan masing-masing pola nuklear nekrosis sel tersebut dijumlahkan untuk mendapatkan poin kerusakan histologis masing-masing ginjal. Hasil penilaian akhir masing-masing setiap mencit merupakan penjumlahan antara pola nuklear nekrosis sel ginjal kanan dan ginjal kiri.

Maka rumus besarnya poin kerusakan histologis adalah:

$$P + Kr + Kl$$

Keterangan :

P : Jumlah sel epitel tubulus proksimal dengan inti piknosis.

Kr: Jumlah sel epitel tubulus proksimal dengan inti karioreksis.

Kl: Jumlah sel epitel tubulus proksimal dengan inti kariolisis.

Setiap kelompok mencit mempunyai jumlah total 7 poin kerusakan histologis (jumlah mencit tiap kelompok 7 ekor dan merupakan penjumlahan hasil hitung poin kerusakan ginjal kiri serta ginjal kanan).

Skala ukuran variabel ini adalah skala rasio.

3. Variabel luar

a. Variabel luar yang dapat dikendalikan. Variabel ini dapat dikendalikan melalui homogenisasi.

1) Variasi genetik

Jenis hewan coba yang digunakan adalah mencit dengan galur *Swiss webster*.

2) Jenis kelamin

Jenis kelamin mencit yang digunakan adalah jantan.

3) Umur

Umur mencit pada penelitian ini adalah 2 – 3 bulan.

4) Suhu udara

Hewan percobaan diletakkan dalam ruangan dengan suhu udara berkisar antara 25 – 28° C.

5) Berat badan

Berat badan hewan percobaan \pm 20 gr.

6) Jenis makanan

Makanan yang diberikan berupa pellet dan minuman dari air PAM (Perusahaan Air Minum).

b. Variabel luar yang tidak dapat dikendalikan: kondisi psikologis, reaksi hipersensitivitas, dan keadaan awal ginjal mencit.

1) Kondisi psikologis mencit dipengaruhi oleh lingkungan sekitar.

Lingkungan yang terlalu ramai dan gaduh, pemberian perlakuan yang berulang kali, dan perkelahian antar mencit dapat mempengaruhi kondisi psikologis mencit.

2) Reaksi hipersensitivitas dapat terjadi karena adanya variasi

kepekaan mencit terhadap zat yang digunakan.

- 3) Keadaan awal ginjal mencit tidak diperiksa pada penelitian ini sehingga mungkin saja ada mencit yang sebelum perlakuan ginjalnya sudah mengalami kelainan.

H. Alat dan Bahan Penelitian

1. Alat.

Alat yang digunakan dalam penelitian adalah sebagai berikut:

- a. Kandang mencit 4 buah masing-masing untuk 8 ekor mencit.
- b. Timbangan hewan.
- c. Timbangan obat.
- d. Alat bedah hewan percobaan (*scalpel*, pinset, gunting, jarum, meja lilin).
- e. Sonde lambung.
- f. Alat untuk pembuatan preparat histologi.
- g. Mikroskop cahaya medan terang.
- h. Gelas ukur dan pengaduk.
- i. Kamera.

2. Bahan.

Bahan yang digunakan dalam penelitian adalah sebagai berikut:

- a. Parasetamol.
- b. Makanan hewan percobaan (pellet).
- c. Aquades.

- d. Bahan untuk pembuatan preparat histologi dengan pengecatan HE (Hematoksilin Eosin).
- e. Ekstrak taugé (*Phaseolus radiatus*).

I. Cara Kerja

1. Dosis dan Pengenceran Ekstrak Tauge.

Ekstrak taugé yang digunakan dalam penelitian ini mempunyai kandungan optimal sebagai antioksidan, seperti kandungan vitamin E yang sesuai dengan dosis optimal sebagai antioksidan pada manusia, yaitu 15 mg perhari. Dosis utama yang diberikan ditentukan berdasarkan hasil konversi dari manusia ke mencit (Ngatidjan, 1991) yang setara dengan pemberian 9,8 gr ekstrak taugé pada orang dewasa dengan berat badan 70 kg. Dosis pemberian ekstrak taugé ini dibedakan dalam dua dosis, yaitu dosis I = 25 mg/ 20 gr BB mencit dan dosis II = 50 mg/ 20 gr BB mencit. Masing-masing dosis yang disondakan tersebut adalah ekstrak taugé yang telah diencerkan dengan aquades menjadi volume 0,2 ml dan 0,4 ml. Ekstrak taugé dosis I diberikan sehari sekali selama 14 hari berturut-turut pada KP₂. Ekstrak taugé dosis II diberikan sehari sekali selama 14 hari berturut-turut pada KP₃.

Perhitungan dosis ekstrak taugé:

a. Dosis I ekstrak.

Dalam 10 gr taugé terdapat kandungan α -tokoferol sebesar 1,53 mg. Proses ekstraksi akan menyisakan sekitar 10% dari berat awal

tauge dengan jumlah kandungan α -tokoferol yang tetap sehingga dapat disimpulkan bahwa 1,53 mg α -tokoferol terdapat dalam 1 gr ekstrak taugé. Dosis harian untuk manusia adalah 15 mg α -tokoferol yang terdapat dalam 9,8 gr ekstrak taugé.

$$10 \text{ gr taugé} = 1,53 \text{ mg } \alpha\text{-tokoferol}$$

$$1 \text{ gr ekstrak taugé} = 1,53 \text{ mg } \alpha\text{-tokoferol}$$

$$1 \text{ mg } \alpha\text{-tokoferol} = 1/1,53 \text{ gr ekstrak taugé}$$

Dosis harian untuk manusia: 15 mg α -tokoferol

$$\begin{aligned} 15 \text{ mg } \alpha\text{-tokoferol terdapat pada} &= 15 \times 1/1,53 \text{ gr ekstrak taugé} \\ &= 9,8 \text{ gr ekstrak taugé} \end{aligned}$$

Dosis harian untuk mencit:

Nilai konversi x 9,8 gr ekstrak taugé

$$= 0,0026 \times 9,8 \text{ gr ekstrak taugé}$$

$$= 0,025 \text{ gr} \approx 25 \text{ mg ekstrak taugé}$$

Pengenceran ekstrak taugé:

1,25 gr ekstrak taugé + aquades \rightarrow 10 ml larutan ekstrak taugé

Dalam 1 ml larutan mengandung 125 mg ekstrak taugé

\rightarrow 0,05 ml larutan mengandung 6,25 mg ekstrak taugé

\rightarrow 0,2 ml larutan mengandung 25 mg ekstrak taugé

Ekstrak taugé yang disondekan adalah ekstrak taugé yang telah diencerkan, sehingga yang disondekan pada 1 ekor mencit (20 gr) = 0,2 ml yang diberikan selama 14 hari berturut-turut.

b. Dosis II ekstrak taugé

Dosis II ekstrak taugé adalah 2 kali ekstrak taugé dosis I. Jadi ekstrak taugé yang disondekan pada 1 ekor mencit (20 gr) = 0,4 ml yang diberikan selama 14 hari berturut-turut.

Pemberian ekstrak taugé selama 14 hari berturut-turut dimaksudkan untuk memberikan daya proteksi oleh antioksidan di ginjal sehingga ketika diinduksi parasetamol dosis toksik, rantai radikal bebas dapat diputus dan kerusakan ginjal dapat dicegah. Di luar jadwal perlakuan, mencit diberi makan pellet dan minum air PAM *ad libitum*.

2. Dosis dan pengenceran Parasetamol.

Dosis fatal (LD-50/*Lethal Dosis*-50) untuk mencit secara peroral yang telah diketahui adalah 338 mg/kg BB atau 6,76 mg/ 20 gr BB mencit (Alberta, 2006). Dosis parasetamol yang digunakan untuk menimbulkan efek kerusakan ginjal berupa nekrosis sel epitel tubulus proksimal ginjal tanpa menyebabkan kematian mencit adalah dosis $\frac{3}{4}$ LD-50 perhari. Dosis yang digunakan adalah $338 \text{ mg/Kg BB} \times 0,75 = 253,5 \text{ mg/Kg BB} = 5,07 \text{ mg/20 gr BB}$ mencit. Parasetamol 500 mg dilarutkan dalam aquades

hingga 9,86 ml, sehingga dalam 0,1 ml larutan parasetamol mengandung 5,07 mg parasetamol.

Parasetamol diberikan selama 3 hari berturut-turut yaitu pada hari ke-12, 13, dan 14. Pemberian parasetamol dengan cara ini dimaksudkan untuk menimbulkan kerusakan berupa nekrosis pada sel epitel tubulus proksimal di daerah pars konvoluta korteks ginjal tanpa menimbulkan kematian pada mencit.

3. Persiapan Mencit.

Mencit diadaptasikan selama tujuh hari di Laboratorium Histologi, Fakultas Kedokteran Universitas Sebelas Maret, Surakarta. Sesudah adaptasi, keesokan harinya dilakukan penimbangan untuk menentukan dosis dan dilakukan perlakuan.

4. Pengelompokan Subjek.

Pada minggu kedua mulai dilakukan percobaan. Subjek dikelompokkan menjadi empat kelompok secara random, dan masing-masing kelompok terdiri dari 8 mencit. Adapun pengelompokan subjek adalah sebagai berikut:

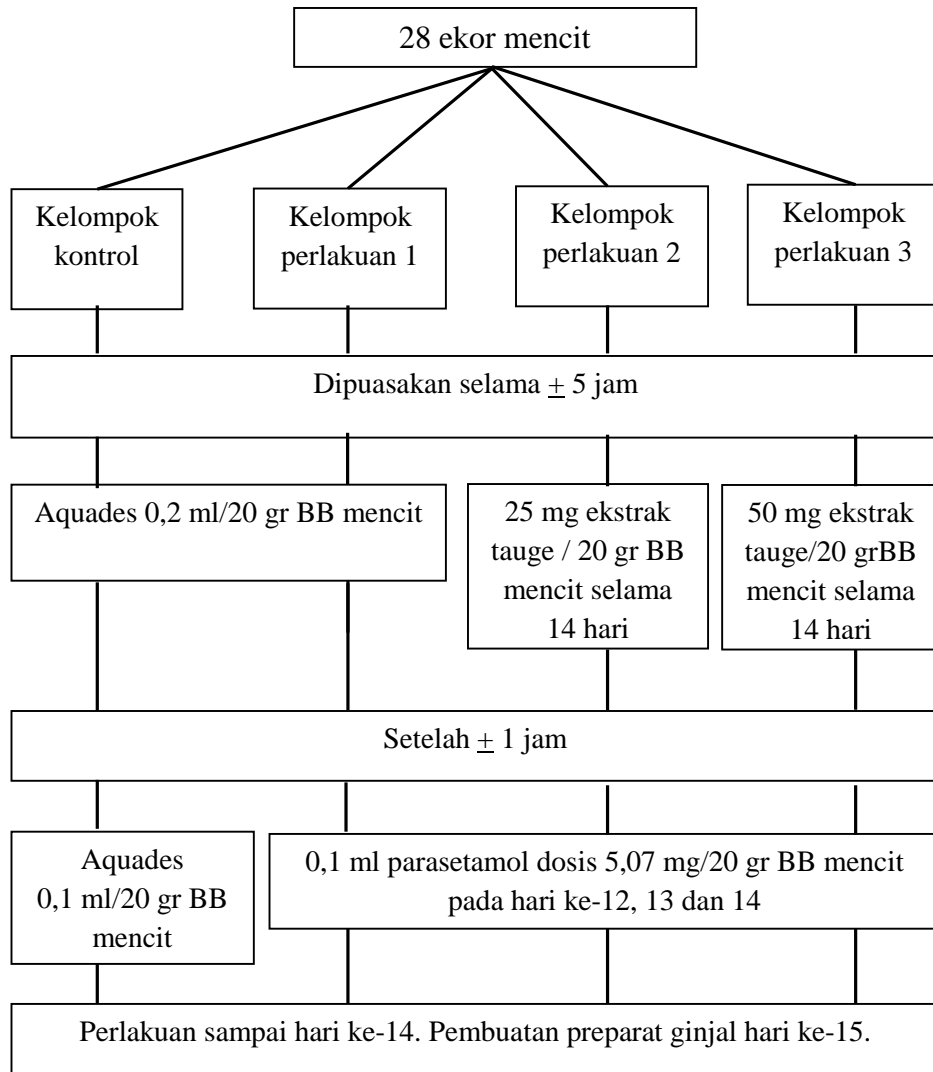
- a. K : Kelompok kontrol diberi aquades peroral sebanyak 0,2 ml/20 gr BB mencit setiap hari selama 14 hari berturut-turut dan 0,1 ml/ 20 gr BB mencit pada hari ke 12, 13, dan 14.
- b. P1 : Kelompok perlakuan 1 diberi aquades peroral sebanyak 0,2 ml/20 gr BB mencit setiap hari selama 14 hari berturut-turut

dan pada hari ke 12, 13, dan 14 juga diberi parasetamol 0,1 ml/20 gr BB mencit peroral perhari.

- c. P2 : Kelompok perlakuan 2 diberi ekstrak taugé peroral dosis I yaitu 25 mg/ 20 gr BB mencit selama 14 hari berturut-turut, dimana pada hari ke-12, 13, dan 14 diberi parasetamol 0,1 ml/ 20 gr BB mencit 1 jam setelah pemberian ekstrak taugé.
- d. P3 : Kelompok perlakuan 3 diberi ekstrak taugé peroral dosis II yaitu 50 mg/ 20 gr BB mencit selama 14 hari berturut-turut, dimana pada hari ke-12, 13, dan 14 diberi parasetamol 0,1 ml/ 20 gr BB mencit 1 jam setelah pemberian ekstrak taugé.

Setiap sebelum pemberian parasetamol dan ekstrak taugé, mencit dipuaskan dahulu \pm 5 jam untuk mengosongkan lambung. Pemberian parasetamol dilakukan \pm 1 jam setelah pemberian ekstrak taugé agar terabsorpsi terlebih dahulu.

5. Pemberian Perlakuan.



Gambar 6. Skema Langkah-langkah Penelitian.

6. Pengukuran Hasil.

Pada hari ke-15 setelah perlakuan diberikan, semua hewan percobaan dikorbankan dengan cara *neck dislocation*. Hal ini dilakukan pada hari ke-15 agar efek dari perlakuan masih tampak nyata. Setiap mencit diambil ginjal kanan dan kiri, kemudian masing-masing ginjal dibuat 2 irisan secara frontal pada daerah pertengahan ginjal (untuk keseragaman) dengan ketebalan tiap irisan ginjal $\pm 5-7 \mu\text{m}$. Preparat ginjal dibuat dengan metode blok parafin dengan pengecatan HE. Masing-masing ginjal diambil salah satu preparat dari 2 irisan tersebut secara acak untuk dilakukan pengamatan.

Pengamatan preparat jaringan ginjal mula-mula dilakukan dengan perbesaran 100 kali untuk mengamati seluruh bagian irisan, kemudian ditentukan tubulus proksimal yang terletak pada pars konvoluta korteks ginjal. Pengamatan dilanjutkan dengan perbesaran 400 kali untuk mengamati inti sel epitel tubulus proksimal ginjal. Pengamatan dilakukan dengan perbesaran 1000 kali untuk melihat dan membedakan inti sel yang piknosis, karioreksis, dan kariolisis dengan lebih jelas.

Pengamatan dilakukan pada tubulus proksimal ginjal karena pada tubulus proksimal terjadi absorpsi dan sekresi aktif serta kadar sitokrom P450 lebih tinggi untuk mendetoksifikasi atau mengaktifkan toksikan sehingga lebih mudah untuk mengalami kerusakan.

Untuk mengetahui sel-sel epitel tubulus proksimal yang mengalami kerusakan maka dari tiap irisan ditentukan 1 daerah di pars konvoluta korteks ginjal kemudian pada tiap daerah tersebut dihitung jumlah sel epitel tubulus proksimal yang mengalami kerusakan dari tiap 50 sel epitel tubulus proksimal yang ada di daerah tersebut (50 sel pada irisan ginjal kanan dan 50 sel pada irisan ginjal kiri). Penghitungan poin kerusakan histologis dengan menjumlahkan inti sel yang mengalami piknosis, karioreksis, dan kariolisis; kemudian hasil penghitungan masing-masing pola nuklear nekrosis sel tersebut dijumlahkan untuk mendapatkan poin kerusakan histologis masing-masing ginjal. Hasil penilaian akhir masing-masing setiap mencit merupakan penjumlahan antara pola nuklear nekrosis sel ginjal kanan dan ginjal kiri. Jika pada suatu daerah di pars konvoluta korteks ginjal kiri terdapat 20 sel epitel tubulus proksimal dengan inti piknosis, 10 sel dengan inti karioreksis, dan 5 sel dengan inti kariolisis, maka poin kerusakan histologis pada daerah ginjal kiri tersebut adalah:

$$20 + 10 + 5 = 35$$

Setiap kelompok mencit mempunyai jumlah total 7 poin kerusakan histologis (jumlah mencit tiap kelompok 7 ekor dan merupakan penjumlahan hasil hitung poin kerusakan ginjal kiri serta ginjal kanan).

J. Teknik Analisis Data Statistik

Data yang diperoleh akan diuji menggunakan uji statistik *One-Way ANOVA* ($\alpha = 0,05$). Jika terdapat perbedaan yang bermakna, maka dilanjutkan

dengan uji *Post Hoc Multiple Comparisons*. Derajat kemal digunakan adalah $\alpha = 0,05$ (Riwidikdo, 2007).

BAB IV

HASIL PENELITIAN

A. Data Hasil Penelitian

Data hasil penelitian berupa data rasio yaitu jumlah kerusakan histologis sel epitel tubulus proksimal ginjal. Hasil pengamatan jumlah inti sel epitel tubulus proksimal ginjal yang mengalami piknosis, karioreksis, dan kariolisis untuk masing-masing kelompok disajikan pada lampiran 4 tabel 5. Rata-rata jumlah kerusakan histologis sel epitel tubulus proksimal ginjal untuk masing-masing kelompok mencit dapat dilihat pada tabel di bawah ini:

Tabel 2. Rata-rata Jumlah Kerusakan Histologis Sel Epitel Tubulus Proksimal Ginjal pada Masing-masing Kelompok Mencit.

Kelompok	Rata-rata Jumlah	Standar Deviasi
K	18.14	3.338
P1	84.57	4.894
P2	45.86	6.466
P3	20.71	3.946

(Sumber: Data Primer, 2010).

Rata-rata jumlah kerusakan yang paling tinggi adalah pada kelompok P1 yaitu 84.57 ± 4.894 dan rata-rata jumlah kerusakan paling rendah adalah pada kelompok K yaitu 18.14 ± 3.338 .

Gambaran histologis (fotomikrograf) kelompok K preparat 44 tubulus proksimal pars konvoluta korteks ginjal mencit yang ditandai dengan piknosis, karioreksis, dan kariolisis dapat dilihat pada lampiran 6, gambar 8 dan 9. Kelompok P1 dapat dilihat pada lampiran 6, gambar 10 dan 11. Kelompok P2 dapat dilihat pada lampiran 6, gambar 12 dan 13. Kelompok P3 dapat dilihat pada lampiran 6, gambar 14 dan 15.

B. Analisis Data

Data yang diperoleh dari hasil penelitian, pertama kali diuji apakah ada perbedaan rata-rata jumlah kerusakan sel epitel tubulus proksimal ginjal yang bermakna antara keempat kelompok dengan uji *One-Way* ANOVA. Analisis data dilakukan dengan menggunakan program komputer SPSS (*Statistical Product and Service Solution*) 16.0 for Windows.

Syarat menggunakan uji *One-Way* ANOVA:

1. Variabel data berupa variabel numerik/kontinu/rasio. Data pada penelitian ini adalah jumlah kerusakan histologis sel epitel tubulus proksimal ginjal yang dinyatakan dengan skala rasio.

2. Sebaran data harus normal, dibuktikan dengan nilai uji Kolmogorov-Smirnov atau Saphiro-Wilk yang memiliki nilai p lebih besar daripada nilai alfa. Misal, alfa = 0,05 maka nilai p untuk uji sebaran data harus $> 0,05$.
3. Varians data harus sama. Hal ini dapat diketahui dengan menggunakan uji *Homogeneity of Variances*, dimana untuk varians data yang sama akan memiliki nilai $p >$ nilai alfa.
4. Jika ketiga syarat di atas tidak terpenuhi maka dapat digunakan uji hipotesis alternatif yaitu berupa uji hipotesis non-parametrik Kruskal-Wallis (Dahlan, 2008).

Metode analisis yang dapat digunakan untuk menentukan sebaran data normal atau tidak normal adalah uji Kolmogorov-Smirnov (sampel > 50) atau uji Saphiro-Wilk (sampel ≤ 50) (Dahlan, 2008). Penelitian ini menggunakan 28 sampel, maka digunakan uji Saphiro-Wilk untuk menentukan apakah sebaran data normal atau tidak. Hasil uji Saphiro-Wilk dapat dilihat pada lampiran 5, tabel 6; sedangkan grafik *boxplot* perbandingan antarkelompok dapat dilihat pada lampiran 5, gambar 7.

Nilai p dari hasil uji Saphiro-Wilk berturut-turut untuk kelompok kontrol, perlakuan 1, perlakuan 2 dan perlakuan 3 adalah 0,853; 0,715; 0,979; dan 0,926, dimana keempat nilai di atas lebih besar dari alfa (0,05), sehingga dapat dinyatakan bahwa:

1. Sebaran data kelompok kontrol normal.
2. Sebaran data kelompok perlakuan 1 normal.

3. Sebaran data kelompok perlakuan 2 normal.
4. Sebaran data kelompok perlakuan 3 normal.

Syarat kedua untuk menggunakan uji *One-Way* ANOVA terpenuhi, selanjutnya dilakukan uji *Homogeneity of Variances* untuk mengetahui apakah varians data sama atau tidak.

Sebaran data secara deskriptif dapat dilihat pada lampiran 5, tabel 7 dan hasil uji *Homogeneity of Variances* dapat dilihat pada lampiran 5, tabel 8. Nilai p yang didapatkan dari uji *Homogeneity of Variances* adalah 0,267 dimana nilai ini lebih besar dari 0,05 dan dapat diartikan bahwa varians data antarkelompok sama. Syarat ketiga untuk menggunakan uji *One-Way* ANOVA terpenuhi sehingga uji *One-Way* ANOVA bisa dilakukan.

Hasil uji *One-Way* ANOVA dapat dilihat pada lampiran 5, tabel 9. Nilai p dari hasil uji *One-Way* ANOVA adalah 0,000 ($p < 0,05$), jadi terdapat perbedaan rata-rata jumlah kerusakan histologis sel epitel tubulus proksimal ginjal yang bermakna antara kelompok kontrol, kelompok perlakuan 1, kelompok perlakuan 2, dan kelompok perlakuan 3.

Uji statistik kemudian dilanjutkan dengan uji *Post Hoc Multiple Comparisons* dan yang digunakan dalam penelitian ini adalah uji LSD. Hasil uji LSD didapatkan:

1. Nilai p antar kelompok kontrol-perlakuan 1 = 0,000; lebih kecil dari alfa (0,05).
2. Nilai p antar kelompok kontrol-perlakuan 2 = 0,000; lebih kecil dari alfa (0,05).

3. Nilai p antar kelompok kontrol-perlakuan 3 = 0,327; lebih besar dari alfa (0,05).
4. Nilai p antar kelompok perlakuan 1-perlakuan 2 = 0,000; lebih kecil dari alfa (0,05).
5. Nilai p antar kelompok perlakuan 1-perlakuan 3 = 0,000; lebih kecil dari alfa (0,05).
6. Nilai p antar kelompok perlakuan 2-perlakuan 3 = 0,000; lebih kecil dari alfa (0,05).

Hasil ini menunjukkan bahwa:

1. Terdapat perbedaan rata-rata jumlah kerusakan histologis sel epitel tubulus proksimal ginjal yang bermakna antara kelompok kontrol dan kelompok perlakuan 1.
2. Terdapat perbedaan rata-rata jumlah kerusakan histologis sel epitel tubulus proksimal ginjal yang bermakna antara kelompok kontrol dan kelompok perlakuan 2.
3. Terdapat perbedaan rata-rata jumlah kerusakan histologis sel epitel tubulus proksimal ginjal yang tidak bermakna antara kelompok kontrol dan kelompok perlakuan 3.
4. Terdapat perbedaan rata-rata jumlah kerusakan histologis sel epitel tubulus proksimal ginjal yang bermakna antara kelompok perlakuan 1 dan kelompok perlakuan 2.

5. Terdapat perbedaan rata-rata jumlah kerusakan histologis sel epitel tubulus proksimal ginjal yang bermakna antara kelompok perlakuan 1 dan kelompok perlakuan 3.
6. Terdapat perbedaan rata-rata jumlah kerusakan histologis sel epitel tubulus proksimal ginjal yang bermakna antara kelompok perlakuan 2 dan kelompok perlakuan 3.

BAB V

PEMBAHASAN

Sel epitel tubulus proksimal ginjal secara normal berbentuk kuboid selapis dengan batas sel yang tidak jelas, sitoplasma eosinofilik bergranula dan inti sel besar, bulat, berbentuk sferis di tengah sel. Puncak-puncak sel yang menghadap ke lumen tubulus mempunyai mikrovili cukup panjang yang disebut *brush border* (Gartner dan Hiatt, 2007).

Sel epitel tubulus proksimal ginjal mencit yang dipapar dengan parasetamol dosis toksik akan mengalami kerusakan yang digambarkan dengan inti sel yang piknosis, karioreksis, dan kariolisis. Pemberian parasetamol dosis toksik ditambah ekstrak tauge (*Phaseolus radiatus*) menunjukkan hasil berupa kerusakan sel epitel tubulus proksimal ginjal yang lebih sedikit dibandingkan dengan pemberian parasetamol tanpa ekstrak tauge. Hal ini disebabkan ekstrak

tauge memiliki efek renoprotektif terhadap efek toksik parasetamol. Kelompok kontrol digunakan sebagai pembanding terhadap kelompok perlakuan dengan parasetamol dan kelompok perlakuan dengan parasetamol dan ekstrak tauge. Kelompok kontrol hanya diberikan aquades sebagai plasebo.

Kelompok kontrol juga memperlihatkan gambaran inti piknosis, karioreksis, dan kariolisis. Hal ini terjadi karena adanya proses apoptosis yang secara fisiologi dialami oleh semua sel normal. Setiap sel dalam tubuh akan selalu mengalami penuaan yang diakhiri kematian sel dan digantikan oleh sel-sel baru melalui proses regenerasi (Mitchell dan Cotran, 2007). Pengaruh variabel luar yang tidak dapat dikendalikan juga dapat menjadi penyebabnya.

Hasil uji *One-Way* ANOVA didapatkan nilai p sebesar 0,000 ($p < 0,05$) sehingga H_0 ditolak, artinya terdapat perbedaan yang bermakna dari nilai rata-rata jumlah kerusakan histologis sel epitel tubulus proksimal ginjal antara keempat kelompok. Hasil uji LSD menunjukkan perbedaan bermakna antara kelompok K-P1, K-P2, P1-P2, P1-P3, P2-P3, dan tidak terdapat perbedaan bermakna antara kelompok K-P3.

Hasil uji LSD menunjukkan adanya perbedaan yang bermakna dari skor rata-rata kerusakan sel epitel tubulus proksimal ginjal antara kelompok K dan kelompok P1. Hal ini terjadi karena kelompok P1 mengalami kerusakan sel epitel tubulus proksimal ginjal akibat pemberian parasetamol dosis toksik. Hasil tersebut sesuai dengan teori yang menyatakan bahwa parasetamol dosis toksik mampu menginduksi kerusakan sel epitel tubulus proksimal ginjal akibat NAPQI yang

reaktif dan toksik. NAPQI akan bereaksi dengan gugus nukleofilik pada protein, DNA, dan mitokondria, serta menimbulkan stres oksidatif sehingga dapat menyebabkan kematian sel (Katzung, 2002; Wilmana, 2005).

Kelompok P2 merupakan kelompok perlakuan setelah pemberian ekstrak taugé dosis 25 mg/ 20 gr BB mencit dan parasetamol. Hasil analisis kerusakan sel epitel tubulus proksimal ginjal pada kelompok P2 menunjukkan perbedaan bermakna dengan kelompok K dan kelompok P1. Hal ini berarti pemberian ekstrak taugé dengan dosis 25 mg/ 20 gr BB mencit dapat mengurangi kerusakan sel epitel tubulus proksimal ginjal mencit akibat pemberian parasetamol, tetapi tidak dapat mengembalikan sel epitel tubulus proksimal ginjal ke kondisi seperti kelompok K.

Hasil kelompok P3 menunjukkan perbedaan yang bermakna dengan kelompok P1 dan tidak terdapat perbedaan yang bermakna dengan kelompok K. Hal ini berarti pemberian ekstrak taugé dengan dosis 50 mg/ 20 gr BB mencit sebelum pemberian parasetamol mampu mengurangi jumlah kerusakan sel epitel tubulus proksimal ginjal yang diinduksi parasetamol dan dapat mengembalikan sel epitel tubulus proksimal ginjal mendekati kondisi seperti kelompok K. Hal ini dapat disebabkan dosis II ekstrak taugé yang diberikan yaitu 50 mg/ 20 gr BB mencit cukup optimal untuk melindungi sel ginjal dari kerusakan yang ditimbulkan oleh parasetamol.

Derajat kerusakan sel epitel tubulus proksimal ginjal pada kelompok P2 lebih besar daripada kelompok P3. Hal ini berarti peningkatan dosis ekstrak taugé

dapat meningkatkan efek proteksi terhadap kerusakan sel epitel tubulus proksimal ginjal mencit yang diinduksi parasetamol.

Tauge mengandung antioksidan yang mampu mencegah dan menghambat efek toksik parasetamol. Kandungan beberapa antioksidan maupun zat yang berhubungan dengan antioksidan dalam tauge yaitu fitosterol, vitamin E (α -tokoferol), fenol, dan beberapa mineral (selenium, mangan, tembaga, zinc, dan besi) (Astawan, 2005; Shetty *et al.*, 2000). Antioksidan bekerja dengan cara mendonorkan satu elektron kepada senyawa oksidan, dalam hal ini radikal bebas, sehingga aktivitas senyawa oksidan tersebut dapat dihambat (Winarsi, 2007).

Vitamin E menjadi inti dalam penelitian ini karena kadar α -tokoferol dalam tauge memiliki kadar potensi antioksidan yang paling banyak dibandingkan antioksidan lain dalam tauge. Vitamin E dapat menghambat peroksidasi lipid oleh radikal bebas yang dibentuk dari persenyawaan NAPQI melalui mekanisme penangkapan radikal bebas dan *metal chelation* (Priya dan Vasudha, 2009).

Astawan (2005) dan banyak peneliti lain hanya melaporkan tauge dapat membantu kesuburan terutama bagi pria, tetapi Yoshida dan Niki (2003) melaporkan bahwa fitosterol dan komponennya (β -sitosterol, stigmasterol, dan campesterol) yang ada pada tauge dapat melawan peroksidasi lipid. Fenol mempunyai efek antioksidan terhadap adanya stres oksidatif (Shetty *et al.*, 2000). Mineral-mineral Fe, Cu, Zn, dan Mn merupakan kofaktor aktivasi SOD yang dapat menghambat ROS, hasil persenyawaan NAPQI (Winarsi, 2007). Selenium merupakan satu-satunya unsur yang dapat mengaktivasi *glutathione peroxidase* yang penting untuk mencegah kerusakan ginjal akibat adanya stres oksidatif dan

TGF- β , serta dapat mengkatalisis GSH, sehingga kadar GSH untuk konjugasi NAPQI dapat efektif (Singh *et al.*, 2006). Hal ini menunjukkan hasil penelitian yang didapatkan para peneliti yang meneliti kandungan taube mendukung hasil penelitian ini, bahwa kandungan dalam ekstrak taube dapat memberikan efek proteksi terhadap kerusakan sel terutama sel ginjal.

BAB VI

SIMPULAN DAN SARAN

A. Simpulan

Berdasarkan hasil penelitian dan pembahasan, maka dapat disimpulkan:

1. Ekstrak taube (*Phaseolus radiatus*) mempunyai efek proteksi terhadap kerusakan sel epitel tubulus proksimal ginjal mencit (*Mus musculus*) yang diinduksi parasetamol.
2. Peningkatan dosis ekstrak taube dari dosis I (0,2 ml/ 20 gr BB mencit) menjadi dosis II (0,4 ml/ 20 gr BB mencit) dapat meningkatkan efek proteksi terhadap kerusakan sel epitel tubulus proksimal ginjal mencit yang diinduksi parasetamol.

B. Saran

1. Perlu dilakukan penelitian lebih lanjut dengan menggunakan dosis dan lama pemberian ekstrak tauge yang lebih bervariasi, serta dengan lama perkecambahan yang bervariasi, sehingga dapat diketahui dosis dan lama pemberian ekstrak tauge yang paling tepat dan efektif untuk mengurangi kerusakan sel ginjal.
2. Perlu dilakukan penelitian lebih lanjut untuk mengetahui zat aktif dalam tauge yang paling berperan sebagai renoprotektor.
3. Perlu dilakukan penelitian lebih lanjut dengan metode lain misalnya, biomolekuler dengan *marker* MDA, H₂O₂, O₂⁻ atau *glutathione*.

DAFTAR PUSTAKA

- Amilah, Astuti Y. 2006. *Pengaruh Konsentrasi Ekstrak Taoge dan Kacang Hijau pada Media Vacin dan Went (VW) terhadap Pertumbuhan Kecambah Angrek Bulan (Phalaenopsis amabilis L.)*. <http://www.scribd.com/doc/25831070/PengaruhKonsentrasiEkstrak-Taoge> (1 Februari 2010).
- Anggrahini S. 2009. *Pengaruh Lama Pengecambahan terhadap Kandungan α -Tokoferol dan Senyawa Proksimat Kecambah Kacang Hijau (Phaseolus radiatus L.)*. <http://patpijogja.wordpress.com/2009/08/27/pengaruh-lama-pengecambahan-terhadap-kandungan-a-tokoferol-dan-senyawa-proksimat-kecambah-kacang-hijau-phaseolus-radiatus-l-oleh-sri-anggrahini-staf-pengajar-fakultas-teknologi-pertanian-ugm/>. (19 Januari 2010).
- Astawan M. 2005. *Kacang Hijau, Antioksidan yang Membantu Kesuburan Pria*. http://web.ipb.ac.id/~tpg/de/pubde_ntrtnhlth_kacanghijau.php. (19 Januari 2010).
- Chandrasoma P., Clive R. T. 2005. *Ringkasan Patologi Anatomi*. Edisi II. Jakarta: EGC, pp: 629-30.
- Cotran R. S., Rennke H., Kumar V. 2007. Ginjal dan Sistem Penyalurnya. Dalam: Kumar V., Cotran R. S., Robbins S. L. (eds). *Buku Ajar Patologi Robbins Volume 2*. Edisi VII. Jakarta: EGC, pp: 572, 594-7.
- Dahlan M. S. 2008. *Statistik untuk Kedokteran dan Kesehatan: Deskriptif, Bivariat, dan Multivariat*. Edisi III. Jakarta: Salemba Medika, pp:83-9.
- Defendi G. L., Tucker J. L. 2009. *Toxicity, Acetaminophen*. <http://emedicine.medscape.com/article/1008683-overview>. (19 Januari 2010).
- Dorland W. A. N. 2002. *Kamus Kedokteran Dorland*. Edisi XXIX. Jakarta: EGC, pp: 1681.
- Effendi I., Markum H. M. S. 2007. Pemeriksaan Penunjang pada Penyakit Ginjal. Dalam: Sudoyo A. W., Setiyahada B., Alwi I., Simadibrata M., Setiati S. (eds). *Buku Ajar Ilmu Penyakit Dalam Jilid I*. Edisi IV. Jakarta: Pusat Penerbitan Departemen Ilmu Penyakit Dalam FKUI, pp: 505-9.

- Ferretti G., Bacchetti T., Masciangelo S., Bicchiega V. Effect of phytosterols on Copper Lipid Peroxidation of Human Low-Density Lipoprotein. *Nutr J.* 26:296-304.
- Focosi D. 2009. *Physiology of Adult Homo Sapiens-Urinary Apparatus*. http://www6.ufrgs.br/favet/imunovet/molecular_immunology/kidney.html. (27 Februari 2010).
- Gartner J. P., Hiatt J. L. 2007. *Color Text Book of Histology*. 3th ed. Philadelphia: Elsevier Saunders, pp: 437-45.
- Goodman L. S., Gilman A. *Dasar Farmakologi Terapi*. Hardman K. G., Limbird L. E., Aisyah C. (eds). Edisi X. Jakarta: EGC, pp: 682-4.
- Guyton A. C., Hall J. E. 2007. Ginjal dan Cairan Tubuh. Dalam: *Buku Ajar Fisiologi Kedokteran*. Edisi XI. Jakarta: EGC, pp 307-9.
- Gsianturi. 2003. *Mari, Ramai-ramai Makan Tauge*. <http://www.gizi.net/cgi-bin/berita/fullnews.cgi?newsid1051083094,28560>,. (1 Februari 2010)
- Inagi R. 2009. Endoplasmic Reticulum Stress in the Kidney as a Novel Mediator of Kidney Injury. *Nephron Exp Nephrol.* 112:e1-9.
- Junqueira L.E., Carneiro J., Kelley R.O. 2005. *Basic Histology*. 11th ed. Boston: Mc Graw-Hill, pp : 373-90.
- Katzung B. G. 2002. *Farmakologi: Dasar dan Klinik Buku 2*. Edisi I. Jakarta: Salemba Medika, pp: 484-6.
- Kessman S. 2006. *Mung Bean Sprouts: Nutritional Value and Benefits*. http://www.associatedcontent.com/article/29536/mung_bean_sprouts_nutritional_value.html. (27 Februari 2010)
- Koppert W., Frotzsch K, Huzurudin N., Boswald W., Greissing N., Weisbach V., Schneider R. E., Schuttler J. 2006. The Effect of Paracetamol and Parecoxib on Kidney Function in Elderly Patients Undergoing Orthopedic Surgery. *Anesth Analg.* 103:1170-6.
- Lorz C., Justo P., Sanz A. B., Egido J., Ortiz A. 2005. Role of Bcl-xL in Paracetamol-Induced Tubular Epithelial Cell Death. *Kidney Int.* 67:S14-8.
- Maser R. L., Vassmer D., Magenheimer B. S., Calvet J. P. 2002. Oxidant Stress and Reduced Antioxidant Enzyme Protection in Polycystic Kidney Disease. *J Am Soc Nephrol.* 13:991-9.

- Mayes P. A. 2003. Struktur dan Fungsi Vitamin larut-Lipid. Dalam: *Biokimia Harper*. Edisi XXV. Jakarta: EGC, pp: 618-9.
- Mitchell R. N., Cotran R. S. 2007. Jejas, Adaptasi, dan Kematian Sel. Dalam: Kumar V., Cotran R. S., Robbins S. L. (eds). *Buku Ajar Patologi Robbins Volume 1*. Edisi VII. Jakarta: EGC, pp: 3, 26-7.
- Neal M. J. 2006. *At a Glance Farmakologi Medis*. Edisi V. Jakarta: Erlangga, pp: 70, 94-5.
- Ngatidjan. 1991. Petunjuk Laboratorium Metode Laboratorium. Dalam: *Toksikologi*. Yogyakarta: Pusat Antar Universitas Bioteknologi UGM, pp: 152-94.
- Ojo O. O., Kabutu F. R., Bello M., Babayo U. 2006. Inhibition of Paracetamol-Induced Oxidative Stress in Rats by Extracts of Lemongrass (*Cymbopogon citratus*) and Green Tea (*Camellia sinensis*) in Rats. *Afr J Biotech*. 5:1227-32.
- Paulsen D. F. 2000. *Histology and Cell Biology: Examination and Board Review*. 4th ed. Singapura: Mc Graw-Hill Book Co., pp: 244-6.
- Plantamor. 2008. *Informasi Spesies*. <http://www.plantamor.com/index.php?plant=981>. (19 Januari 2010).
- Priya R., Vasudha K. C. 2009. Antioxidant Vitamins in Chronic Renal Failure. *Biomed Research*. 20:67-70.
- Purawisastra S. 2001. *Penelitian Pengaruh Isolat Galaktomannan Kelapa terhadap Penurunan Kadar Kolesterol Serum Kelinci*. <http://digilib.ekologi.litbang.depkes.go.id/office.php?m=bookmark&id=jkpkbppk-gdl-grey-2001-suryana-108-galaktoman>. (20 Januari 2010).
- Riwidikdo H. 2007. *Statistik Kesehatan, Belajar Mudah Teknik Analisis Data Dalam Penelitian Kesehatan*. Yogyakarta: Mitra Cendikia Press, pp: 140-9.
- Shetty K., Lin Y. T., McCue P., Labbe R. G., Randhir R., Ho C. Y. 2000. *Low Microbial Load Sprouts with Enhanced Antioxidants for Astronaut Diet*. <http://people.umass.edu/kalidas/ICES%20Shetty.pdf>. (27 Februari 2010).
- Simanjuntak L. 2007. *Tauge yang Menyehatkan*. http://www.vibizlife.com/health_details.php?pg=health&id=157&sub=health#bmi. (19 Januari 2010).

- Singh D., Kaur R., Chander V., Chopra K. 2006. *Antioxidant in the Prevention of Renal Disease*. <http://www.liebertonline.com/doi/pdf/10.1089/jmf.2006.9.443?cookieSet=1>. (3 Februari 2010).
- Sportindo. 2007. *Sehat dengan Kacang Hijau*. http://www.sportindo.com/page/198/Food_Nutrition/Articles_Tips/Sehat_dengan_Kacang_Hijau.html. (27 Februari 2010).
- Stevens A., Lowe J. S. 2005. *Human Histology*. 3th ed. Philadelphia: Elsevier Saunders, pp: 300-294.
- Sukandar E. 2006. Stres Oksidatif sebagai Faktor Risiko Penyakit Kardiovaskular. *Farmacia*. 6:1
- Taufiqurohman M. A. 2008. *Pengantar Metodologi Penelitian untuk Ilmu Kesehatan*. Safei I., Hastuti S., Saddhono K. (eds). Surakarta: UNS Press, pp: 62-3, 101-2.
- USDA. 2009. *Proteins and Nutrients from Other Beneficial Legumes (Beans): Mung Beans, Mature Seeds, Raw*. http://www.nal.usda.gov/fnic/foodcomp/cgi-bin/list_nut_edit.pl. (27 Februari 2010).
- Wardlaw G. M., Jeffrey S. H. 2007. *Perspectives in Nutrition: the Vitamins and Minerals*. 7th ed. New York: Mc Graw Hill, pp: 318-20.
- Wilmana P. F., Gunawan S. G. 2007. Analgesik-Antipiretik Analgesik Anti-Inflamasi Nonsteroid dan Obat Gangguan Sendi Lainnya. Dalam: *Farmakologi dan Terapi*. Edisi V. Jakarta: Balai Penerbit FKUI, pp: 237-9.
- Wilson L. M. 2005. Gangguan Sistem Ginjal. Dalam: Anderson P. S., Wilson L. M. (eds). *Patofisiologi Konsep Klinis Proses-proses Penyakit Volume 2*. Edisi VI. Jakarta: EGC, pp: 873-4.
- Winarsi H. 2007. *Antioksidan Alami & Radikal Bebas*. Yogyakarta: Kanisius, pp: 82-77, 105-9, 147-55.
- Wishart D., Knox C. 2006. *DrugBank: Acetaminophen*. <http://www.drugbank.ca/drugs/DB00316>. (1 Februari 2010).
- Yoshida Y., Niki E. 2003. Antioxidant Effects of Phytosterol and Its Components. *J Nutr Sci Vitaminol*. 49:277-80.

